На правах рукописи

ЕФИМОВИЧ ОЛЬГА ИВАНОВНА

КЛИНИКО - ФУНКЦИОНАЛЬНОЕ ОБОСНОВАНИЕ КОМПЛЕКСНОГО ЛЕЧЕНИЯ ПАЦИЕНТОВ С ГЕНЕРАЛИЗОВАННЫМ ПАРОДОНТИТОМ, ОСЛОЖНЁННЫМ ОККЛЮЗИОННОЙ ТРАВМОЙ

14.01.14 – стоматология

Автореферат
диссертации на соискание ученой степени
доктора медицинских наук

Москва – 2020

Работа выполнена в ГБУЗ МО «Московский областной научно-исследовательский клинический институт им. М.Ф.Владимирского»

Научный консультант:

доктор медицинских наук, профессор **Мамедова Лима Аббасовна**

Официальные оппоненты:

Даурова Фатима Юрьевна - доктор медицинских наук, профессор, ФГАОУ ВО «Российский университет дружбы народов» Минобрнауки России, Медицинский институт, кафедра терапевтической стоматологии, заведующая кафедрой

Ушаков Рафаэль Васильевич – доктор медицинских наук, профессор, ФГБОУ ДПО «Российская медицинская академия непрерывного профессионального образования» Минздрава России, кафедра стоматологии, заведующий кафедрой.

Ревазова Залина Эльбрусовна – доктор медицинских наук, доцент ФГБОУ ВО «Московский государственный медико-стоматологический университет им. А.И. Евдокимова» Минздрава России, кафедра пародонтологии, доцент кафедры.

Ведущая организация Академия постдипломного образования Федерального государственного бюджетного учреждения «Федеральный научно-клинический центр специализированных видов медицинской помощи и медицинских технологий Федерального медико-биологического агентства»

Защита состоится «15» октября 2020 г. в 13.00 часов на заседании диссертационного совета ДСУ 208.001.07 на базе ФГАОУ ВО Первый Московский государственный медицинский университет имени И.М. Сеченова Минздрава России (Сеченовский университет) по адресу: 119991, г. Москва, ул. Трубецкая, д.8, стр.2.

С диссертацией можно ознакомиться в ЦНМБ ФГАОУ ВО Первый Московский государственный медицинский университет имени И.М. Сеченова Минздрава России (Сеченовский университет) по адресу: 119034, г. Москва, Зубовский бульвар, д.37/1 и на сайте организации www.sechenov.ru

Автореферат разослан «_____»_____20___ г.

Ученый секретарь диссертационного совета

кандидат медицинских наук, доцент **Дикопова Наталья Жоржевна**

ОБЩАЯ ХАРАКТЕРИСТИКА РАБОТЫ

Актуальность исследования

Болезни пародонта широко распространены среди населения России, в том числе у лиц молодого возраста, и требуют поиска наиболее эффективных методов их профилактики, диагностики и лечения. Известно, что в развитии этого заболевания, ведущую роль играют целый ряд факторов, из которых можно выделить следующие: микрофлора зубного налета, дефицит местного иммунитета, травматическая окклюзия и др. (Бекасов, В.С., 2016; Грудянов, А.И., 2009; Дорошева, А.И. и др.; 2016 и др).

В нормальных условиях нагрузка на зубы равномерно распределяется на все составляющие ткани пародонта, которые оптимально приспособлены для такого воздействия. При нарушении окклюзии нагрузка на зубы превышает адаптационную возможность связочного аппарата и в тканях пародонта формируются выраженные гистологические изменения, которые в ряде случаев провоцируют развитие метаболических, функциональных и структурных изменений (Грудянов, А.И., 2009; Ефимович, О.И. и др.; 2016).

Лечение генерализованного пародонтита должно быть комплексным. Оно должно включать в себя целый ряд медицинских мероприятий, в том числе применение медикаментозного лечения и использование физических факторов. Методы лечения данного заболевания постоянно совершенствуются и развиваются. В современной литературе имеются сведения об успешном использовании препаратов на основе гиалуроновой кислоты и протеиногенных аминокислот в комплексном лечении пародонтита. Также известно, что применение высокоэнергетического светодиодного лазерного излучения обеспечивает более эффективное удаление эпителия из пародонтального кармана и способствует уменьшению его бактериальной обсемененности (Гажва, С.И. и др. 2014; Сойхер, М.И. и др., 2016; Тарасенко, С.В. и др., 2016; Marques, M.M. at all, 2004 и др.). Кроме того, есть данные о способности импульсных токов низкой частоты менять мышечный тонус жевательной мускулатуры, что может быть использовано для коррекции окклюзионной нагрузки (Фадеев, Р.А., К.З. Ронкин и др., 2016).

Таким образом, генерализованный пародонтит является одним из наиболее распространенных стоматологических заболеваний, приводящих к потере зубов. Лечение пародонтита включает большой комплекс лечебных мероприятий. Однако, несмотря на широкий арсенал применяемых средств, оно не всегда бывает эффективным и период ремиссии порой носит непродолжительный характер. Это обстоятельство в какой-то

степени объясняется тем, что при лечении недостаточно внимания уделяется коррекции окклюзионных нарушений, которые имеют важное значение при пародонтите.

Степень разработанности темы исследования

Лечение генерализованного пародонтита, сочетающегося с окклюзионными нарушениями зубных рядов, является сложной и многоплановой задачей.

Если у пациента имеется нарушение окклюзии, то это может быть значительным фактором риска прогрессирования пародонтита, а коррекция окклюзионных нарушений наоборот может значительно улучшить клинический результат, достигнутый при лечении пародонтита.

Наиболее эффективным методом коррекции окклюзионных нарушений является избирательное пришлифование зубов (Аболмасов, Н.Н. и др., 2010, Шарифов, А.А. и др., 2016; Яковенко, Н.И., 2017). Кроме того, при повышенном тонусе жевательной мускулатуры применение импульсных токов низкой частоты может сыграть большую роль (Gomes, S.G. et al. , 2011).

Однако на сегодняшний день нет точных научных данных, подтверждающих эффективность применения при генерализованном пародонтите комплекса лечебных мероприятий, включающего коррекцию окклюзионных нарушений в сочетании с современными методиками пародонтологического лечения, что и определило выбор цели нашего исследования.

Цель исследования

Разработать и научно обосновать комплексное лечение пациентов с генерализованным пародонтитом, осложнённым окклюзионной травмой, на основе изучения функциональных показателей тканей пародонта и жевательных мышц, а также степени окклюзионных нарушений.

Задачи исследования

1. Разработать диагностический алгоритм обследования пациентов с генерализованным пародонтитом, осложнённым окклюзионной травмой.
2. Определить частоту и клиническую значимость окклюзионных нарушений у пациентов с генерализованным пародонтитом на основе применения современных технологий.
3. Оценить значение комплексного применения компьютерной диагностики окклюзии синхронно с электромиографией и капилляроскопией в диагностике пародонтита, осложненного окклюзионной травмой.
4. Выявить взаимосвязь постуральных нарушений и характера окклюзионных взаимоотношений у пациентов с генерализованным пародонтитом,

осложненным окклюзионной травмой.

5. Изучить влияние коррекции окклюзии на эффективность лечебных мероприятий при пародонтите средней степени тяжести.

6. Определить эффективность применения высокоэнергетического инфракрасного (длина волны 810 нм) светодиодного лазерного излучения при лечении генерализованного пародонтита на фоне коррекции окклюзии.

7. Сравнить клинический эффект и продолжительность ремиссии при генерализованном пародонтите, осложненном окклюзионной травмой, после включения в комплекс лечения препарата гиалуроновой кислоты на фоне коррекции окклюзии.

8. Изучить влияние электронейростимуляции как вида релаксирующей терапии жевательных мышц на нормализацию окклюзионных контактов при генерализованном пародонтите.

9. Изучить влияние применения коррекции оклюзионных нарушений с помощью электронейростимуляции жевательной мускулатуры и избирательного пришлифовывания зубов на клиническое течение пародонтита, осложненного окклюзионной травмой и гипертонусом жевательных мышц.

10. Разработать алгоритм комплексного лечения пациентов с генерализованным пародонтитом, осложненным окклюзионной травмой и гипертонусом жевательных мышц.

Научная новизна

Проведено комплексное клинико-функциональное исследование особенностей пародонтита, протекающего на фоне окклюзионных нарушений и гипертонуса жевательных мышц.

Уточнена взаимосвязь окклюзионных нарушений, нейромышечного баланса челюстно-лицевой области, постурального статуса и их роль в патогенезе воспалительной патологии пародонта.

Разработан клинический и функциональный подход к лечению воспалительных заболеваний пародонта на основе коррекции окклюзионных контактов и мышечного баланса челюстно-лицевой области.

Разработан алгоритм ведения больных с генерализованным пародонтитом, осложнённым окклюзионной травмой и гипертонусом жевательных мышц.

Впервые изучена эффективность комбинированного применения электронейростимуляции, избирательного пришлифования зубов, инфракрасного (длина волны 810 нм) светодиодного лазерного излучения высокой интенсивности и

препарата на основе гиалуроновой кислоты при генерализованном пародонтите, осложненном окклюзионной травмой и гипертонусом жевательных мышц.

Теоретическая и практическая значимость работы

Теоретически обоснованы методы лечения воспалительных заболеваний пародонта на основе коррекции окклюзионных контактов и нейромышечного баланса челюстно-лицевой области. При этом восстановление окклюзии следует считать частью комплексной терапии пациентов с генерализованным пародонтитом, осложнённым окклюзионной травмой и гипертонусом жевательных мышц.

Разработаны алгоритмы применения светодиодного инфракрасного (длина волны 810 нм) высокоинтенсивного лазерного излучения и препарата на основе гиалуроновой кислоты в сочетании с избирательным пришлифовыванием зубных рядов при генерализованном пародонтите средней степени тяжести.

Для практической стоматологии разработан алгоритм диагностики и комплексного лечения пациентов с воспалительными заболеваниями пародонта с учетом окклюзионных нарушений и гипертонусом жевательных мышц на основе применения T-Scan и ЭМГ.

Методология и методы исследования

Диссертация выполнена в соответствии с принципами и правилами доказательной медицины. Объектом исследования были 313 пациентов с генерализованным пародонтитом, осложнённым окклюзионными нарушениями.

Проведена диагностическая оценка состояния органов и тканей рта. Применялись общеклинические методы (опрос, осмотр). Оценивали состояние тканей пародонта с помощью электронного зондирующего устройства программно-аппаратного комплекса FloridaProb. Инструментальные методы обследования включали: рентгенологическое исследование, фотографический метод, анализ окклюзии по данным аппарата T- Scan, электромиографическое исследование с помощью аппарата BioEMG III, компьютерную капилляроскопию, стабилометрию.

В работе использованы современные методики сбора и обработки исходной информации с применением современных статистических программ.

Научные положения, выносимые на защиту

1. Окклюзионная травма играет существенную роль в развитии пародонтита и осложняет его течение; частота окклюзионных нарушений у пациентов с генерализованным пародонтитом средней степени тяжести составляет 98,4%.

2. Применение компьютерного мониторинга с помощью T-Scan и BioEMG III с избирательным пришлифованием преждевременных окклюзионных контактов позволяет

наиболее точно сформировать множественные окклюзионные контакты и улучшить клинические и функциональные показатели при лечении пациентов с генерализованным пародонтитом.

3. Обработка пародонтальных карманов с помощью высокоинтенсивного инфракрасного (длина волны 810 нм) светодиодного лазерного излучения в сочетании с коррекцией окклюзии оказывает более выраженный клинический эффект на состояние тканей пародонта, чем применение этого метода при лечении генерализованного пародонтита без коррекции окклюзии.

4. Применение препарата гиалуроновой кислоты на фоне коррекции окклюзионных нарушений улучшает результаты лечения генерализованного пародонтита, осложнённого окклюзионной травмой.

5. Коррекция оклюзионных нарушений с помощью электронейростимуляци жевательной мускулатуры и избирательного пришлифовывания зубов оказывает положительное влияние на клиническое течение генерализованного пародонтита средней степени тяжести, осложненного окклюзионной травмой и гипертонусом жевательных мышц.

Степень достоверности и апробация результатов исследования

Степень достоверности полученных результатов определяется репрезентативными и достаточными объемами выборки, наличием групп сравнения, современными и адекватными методами исследования и статистической обработкой полученных данных.

Основные материалы работы доложены на:

- учебно-методической конференции кафедры стоматологии факультета усовершенствования врачей ГБУЗ МО МОНИКИ им. М.Ф. Владимирского (Москва, 2015);
- XII Всероссийской научно-практической конференции с международным участием «Отечественные противоопухолевые препараты» (Москва, 2015);
- Межрегиональной научно-практической конференции «Современное состояние и пути улучшения доступности и качества стоматологической помощи населению» (Рязань, 2016);
- XXX Всероссийской научно-практической конференции «Актуальные вопросы стоматологии» (Москва, 2016);
- Международной научно-практической конференции «Височно-нижнечелюстной сустав. Синтез науки и практики» (Москва, 2017);
- научно-клинической конференции «Стоматология и окклюзионная медицина» (Москва, 2017);

- XV Всероссийском стоматологическом форуме «Стоматологическое образование. Наука. Практика» (Москва, 2018);

Апробация диссертации состоялась на расширенном совместном заседании секции «Хирургия» Ученого совета и кафедры стоматологии ФУВ ГБУЗ МО МОНИКИ им. М.Ф.Владимирского. Протокол №11 от 13 июня 2018 года.

Внедрение результатов исследования

Разработанный при выполнения данной работы алгоритм ведения пациентов с генерализованным пародонтитом, осложнённым окклюзионной травмой, постуральными нарушениями и гипертонусом жевательных мышц, а также применение диодного лазера и препарата гиалуроновой кислоты используются в практической работе в ГАУЗ МО «Московская областная стоматологическая поликлиника», в ГАУЗ МО «Красногорская стоматологическая поликлиника им. Л.Ф. Смуровой» и ГАУЗ МО «Королёвская стоматологическая поликлиника».

Личное участие автора в работе

Автором было проведено комплексное обследование и лечение 313 больных с генерализованным пародонтитом, осложнённым окклюзионной травмой зубных рядов. Автору принадлежит ведущая роль в выборе направления исследования. Автор самостоятельно проводила все клинические и инструментальные методы обследования, которые применяли в данной работе, а также комплексное лечение и коррекцию этой патологии. Также самостоятельно был разработан алгоритм ведения больных с генерализованным пародонтитом, постуральными изменениями при окклюзионных нарушениях зубных рядов, пародонтитом и гипертонусом жевательных мышц. Лично проведена оценка и анализ результатов исследования с помощью современных компьютерных технологий, сформулированы выводы и разработаны практические рекомендаци.

Соответствие диссертации паспорту научной специальности

Диссертация соответствует паспорту научной специальности 14.01.14 – «Стоматология», отрасли наук: медицинские науки, а также области исследования согласно пунктам 2, 3 и 5 паспорта научной специальности «Стоматология».

Публикации

По теме диссертации опубликовано 20 работ: из них 18 публикаций в изданиях, рекомендованных ВАК при Минобрнауки России; патент на изобретение «Способ лечения воспалительных заболеваний пародонта у пациентов с окклюзионными нарушениями зубных рядов»; учебное пособие «Основы окклюзии в терапевтической стоматологии.

Объем и структура работы

Диссертационная работа изложена на 228 страницах машинописного текста и состоит из введения, обзора литературы, глав, содержащих материалы и методы исследования, результатов собственных исследований, а также заключения, выводов, практических рекомендаций, списка литературы и приложений.

Диссертационная работа содержит 52 таблицы и иллюстрирована 38 рисунками. Список литературы содержит 240 источников: 121 источник отечественной литературы и 119 - зарубежной.

ОСНОВНОЕ СОДЕРЖАНИЕ РАБОТЫ

Материал и методы исследования

Исследование проводилось на клинической базе кафедры стоматологии ФУВ ГБУЗ МО «Московский областной научно-исследовательский клинический институт имени М.Ф. Владимирского» с 2010 по 2017 год включительно. Обследование пациентов выполняли в соответствии с протоколом ведения «Пародонтит», разработанным ГБОУ ВПО «МГМСУ им. А.И. Евдокимова» Министерства здравоохранения РФ и ФГБУ «ЦНИИС и ЧЛХ» Министерства здравоохранения РФ и утвержденным решением Совета Ассоциации общественных объединений «Стоматологическая Ассоциация России» 23.04.2013 г. с изменениями и дополнениями на основании постановления № 18 Совета Ассоциации общественных объединений «Стоматологическая Ассоциация России» от 30.09.2014 г.

Все пациенты, включенные в настоящее исследование, подписали «Информированное добровольное согласие», в котором были изложены цели и задачи проводимого исследования с детальным разъяснением возможных рисков и пользы от применяемых методов диагностики и лечения, включенных в протокол исследования.

Исследование было одобрено и прошло утверждение на этическом комитете ГБУЗ МО «Московский областной научно-исследовательский клинический институт имени М.Ф. Владимирского». Отбор пациентов в основную и контрольную группы осуществляли методом рандомизации.

Дизайн исследования построен на принципе последовательной реализации четырех основных этапов.

На первом этапе проводили комплексное обследование пациентов, включающее в себя: сбор анамнеза, визуальный осмотр, пальпацию органов и тканей рта с одновременной фото-фиксацией, зондирование с помощью электронного зондирующего устройства программно-аппаратного комплекса FloridaProb (Florida Probe Corporation, США), проведение ортопантомографии.

На втором этапе проводили синхронизированную диагностику преждевременных окклюзионных контактов аппаратом T-Scan III (Tekscan, США) и электромиографию прибором BioEmg III (BioRESEARCH, США), с помощью программного обеспечения T-Scanlink, компьютерную капилляроскопию прибором «КК-01ф» («Анализ веществ», Россия) и стабилометрию («Стабилоанализатор-02», ЗАО «ОКБ «Ритм», Россия). Полученные результаты анализировались и архивировались в виде табличных данных, изображений и графиков.

На третьем этапе выполняли коррекцию окклюзии методом последовательного избирательного пришлифовывания преждевременных окклюзионных контактов с многократными контрольными исследованиями на аппарате T-Scan III и электромиографическом приборе BioEmg. Кроме того, в различных группах после удаления зубных отложений проводили лечение пародонтита с помощью диодного стоматологического лазера DoctorSmile (Lambda Scientifica, Италия), а также с помощью инъекций препарата Денталгиалрипайер 02 (ООО «Лаборатория Тоскани», Россия) и устранение гипертонуса мышц путем чрескожной электронейростимуляции аппаратом QuadraTENS (BioRESEARCH, США).

Четвертый этап включал в себя контроль окклюзионных контактов путем синхронизированной диагностики аппаратом T-Scan III и электромиографию прибором BioEmg III, компьютерную капилляроскопию и, при необходимости, стистабилометрию. Эффективность лечебных мероприятий в разных группах оценивали через 1, 3, 6 и 12 месяцев после проведения последней процедуры лечения.

Были определены следующие *критерии включения* в исследование:

1. Пациенты с генерализованным пародонтитом средней степени тяжести и окклюзионными нарушениями (глубина зондирования пародонтальных карманов до 5 мм; клиническая потеря десневого прикрепления 3-4 мм (1-2 степени); утрата костной ткани до ½ длины корня зуба, подвижность зубов от 0 до 2 степени; отсутствие обнажения фуркаций, величина рецессии десны до 50%).
2. Пациенты с сочетанием генерализованного пародонтита средней степени тяжести, окклюзионными нарушениями и гипертонусом жевательных мышц.
3. Отсутствие ортодонтического лечения в анамнезе.
4. Пациенты с сохраненными зубными рядами без отсутствующих зубов (исключение составляют восьмые зубы: их наличие или отсутствие не принимали во внимание).
5. Пациенты не должны были иметь более двух одиночных коронок.

6. Наличие письменного информированного добровольного согласия пациента на участие в данном исследовании.

Критерии исключения из исследования:

1. Наличие у пациентов тяжелых системных болезней в виде злокачественных новообразований, туберкулеза, эндокринных заболеваний, активных аутоиммунных процессов, которые могли бы оказать влияние на течение генерализованного пародонтита.

2. Беременность, кормление грудью.

3. Эпилепсия, шизофрения.

4. Наличие острых или обострение хронических воспалительных заболеваний различных систем и органов, хроническая сердечно-сосудистая недостаточность в стадии декомпенсации или в стадии ремиссии менее 6-ти месяцев.

5. Системный прием любых антибиотиков или противовоспалительных препаратов в течение всего периода наблюдения.

Клиническая характеристика пациентов

Материалом исследования в соответствии с целью и задачами настоящей работы послужили данные обследования 313 пациентов с генерализованным пародонтитом средней степени тяжести в сочетании с окклюзионными нарушениями, в том числе пациентов с гипертонусом жевательных мышц в возрасте от 30 до 60 лет. Все 313 пациентов, включенные в исследование, были разделены на четыре группы.

Группа 1: 92 пациента (средний возраст - 40,2±0,1 лет) с генерализованным пародонтитом средней степени тяжести, осложнённым окклюзионной травмой. В этой группе изучали эффективность применения местной противовоспалительной терапии на фоне избирательного пришлифовывания зубов. Пациенты этой группы были разделены на две подгруппы:

- подгруппа 1а (основная) состояла из 49 (15,7%) пациентов, которым проводили местную противовоспалительную терапию (механическое удаление наддесневых и поддесневых зубных отложений и сглаживание поверхности корня - (Scaling and RootPlaning) SRP+ полоскание раствором хлоргексидина) и коррекцию окклюзии методом избирательного пришлифовывания;

- подгруппа 1б (контрольная) состояла из 43 (13,7%) пациентов, которым проводили только местную противовоспалительную терапию (SRP + полоскания раствором хлоргексидина) без коррекции окклюзии.

Группа 2: 79 пациентов (средний возраст - 52,1±0,5 года) с генерализованным пародонтитом средней степени тяжести, осложнённым окклюзионной травмой. В этой группе изучали эффективность применения высокоинтенсивного инфракрасного

светодиодного лазерного излучения на фоне коррекции окклюзии методом избирательного пришлифовывания зубов. Эта группа также была разделена на две подгруппы:

- подгруппа 2а (основная) состояла из 46 (14,7%) пациентов, у которых проводили коррекцию окклюзии методом избирательного пришлифовывания, местную противовоспалительную терапию и применяли обработку пародонтальных карманов с помощью светодиодного инфракрасного лазерного излучения.

- подгруппа 2б (контрольная) состояла из 33 (10,6%) пациентов, которым проводили лечение с помощью лазерной методики и местную противовоспалительную терапию, коррекцию окклюзии в этой группе не осуществляли.

Группа 3: 69 пациентов (средний возраст составил 45,2±0,7 лет) с генерализованным пародонтитом средней степени тяжести, осложнённым окклюзионной травмой. В этой группе изучали эффективность применения препарата гиалуроновой кислоты на фоне коррекции окклюзии методом избирательного пришлифовывания зубов. Эта группа была разделена на две подгруппы:

- подгруппа 3а (основная) состояла из 37 (11,8%) пациентов, у которых использовали при лечении комбинацию избирательного пришлифовывания зубов, местную противовоспалительную терапию (SRP + полоскание раствором хлоргексидина) и применение препарата гиалуроновой кислоты;

- подгруппа 3б (контрольная) состояла из 32 (10,2%) пациентов, которым проводили местную противовоспалительную терапию (SRP + полоскание раствором хлоргексидина) и введение препарата на основе гиалуроновой кислоты.

Группа 4: 73 пациента (средний возраст составил 52,1±0,6 года) с генерализованным пародонтитом средней степени тяжести, осложнённым окклюзионной травмой, гипертонусом жевательной мускулатуры и нарушений постурального статуса. В этой группе изучали эффективность применения электронейростимуляции жевательной мускулатуры при лечении пародонтита с использованием местной противовоспалительной терапии (SRP + полоскание раствором хлоргексидина), обработки пародонтальных карманов инфракрасным светодиодным лазерным излучением и применением препарата гиалуроновой кислоты на фоне коррекции окклюзии методом избирательного пришлифовывания зубов. Эта группа была разделена на две подгруппы:

- подгруппа 4а (основная) состояла из 39 (12,5%) пациентов, которым проводили электронейростимуляцию жевательной мускулатуры, избирательное пришлифовывание, местную противовоспалительную терапию, обработку пародонтальных карманов лазерным излучением и вводили препарат гиалуроновой кислоты;

подгруппа 4б (контрольная) состояла из 34 (10,9%) пациентов, которым проводили избирательное пришлифовывание, местную противовоспалительную терапию, обрабатывали пародонтальные карманы лазерным излучением и вводили препарат гиалуроновой кислоты.

Методы обследования пациентов

В целях стандартизации оценочных процессов результатов проведения диагностики и лечения, для каждого пациента были созданы карта сбора информации и компьютерная база данных с оцифрованными фотографиями и результатами клинического и инструментального обследований.

Клиническую оценку состояния тканей пародонта осуществляли с помощью электронного зондирующего устройства программно-аппаратного комплекса FloridaProb. С помощью пародонтального зонда измеряли глубину пародонтального кармана (PPD) в 6 точках, регистрировали потерю десневого прикрепления (CAL) в 6 точках, наличие кровоточивости, подвижности, нагноения, а также регистрировали зубной налет.

После этого вычисляли следующие индексы:

1. *Индекс рецессии десны (IR).*
2. *Индекс зубной бляшки межзубных промежутков (API).*
3. *Индекс кровоточивости сосочков (PBI).*
4. *Индекс потери десневого прикрепления (CAL).*
5. *Глубину пародонтального кармана* (глубина зондирования - ГЗ) –
6. *Подвижность зубов (ПЗ) (*по H.R. Muhlemann, 1975, где 0-норма, физиологическая подвижность; 1- обнаруживаемая подвижность, увеличение подвижности; 2 – видимая подвижность до 0,5 мм; 3 - сильная подвижность до 1 мм; 4 – крайне сильная подвижность, подвижность в вертикальном направлении, зуб не функционален).

Результаты обследования были зафиксированы в виде пародонтальных карт.

Рентгенологическое обледование включало в себя ортопантомографию и прицельные дентальные снимки.

Для наиболее точного анализа окклюзионных взаимоотношений исследовали работу жевательных и постуральных мышц (muscles sternocleidomastoideus) с помощью аппарата для поверхностной электромиографии BioEMG III системы BIOPAK (BioResearch, США), который предназначался для оценки и регистрации активности мышц черепно-лицевого комплекса в покое и во время функции.

Исследовали височную, жевательную, двубрюшную и кивательную мышцы справа и слева (TA-R, TA-L, MM-R, MM-L, DA-R, DA-L, SCM-L, SCM-R).

Биопотенциалы измеряли в состоянии покоя и при выполнении различных функций, таких как смыкание челюстей и глотание.

С помощью функциональных ЭМГ можно посмотреть два показателя – симметрию и синергию мышц, принимающих участие в жевании и глотании.

Исследование микроциркуляции тканей пародонта в области зубов, имеющих супраконтакты, проводили методом компьютерной капилляроскопии с использованием стандартной методики. Исследовали область зубов, имеющих супраконтакты, изучали показатели кровотока в прикрепленной десне (ПД), маргинальной десне (МД) и переходной складке (ПС).

Для исследования состояния координации движений функции равновесия использовали компьютерный стабилоанализатор с биологической обратной связью

У всех пациентов были проведены стандартные динамические и статические стабилографические тесты. Кроме того, использовали стабилометрические стоматологические пробы, которые позволяли оценить функциональное состояние мышечно-суставного комплекса зубочелюстного аппарата, а также выявить сочетание патологии зубочелюстного аппарата и патологии тканей пародонта. Эти пробы базировались на оценке влияния проприорецепции зубочелюстного аппарата (окклюзионных взаимоотношений, жевательных мышц, ВНЧС) на состояние функции равновесия.

Методы лечения

Методы лечения генерализованного пародонтита подразделяли на аппаратно-инструментальные, которые включали использование избирательного пришлифовывания, профессиональной гигиены, применение физических методов воздействия (электронейростимуляция и использование лазера), и медикаментозные: местная противовоспалительная терапия и введение препарата на основе гиалуроновой кислоты.

Местную противовоспалительную терапию проводили всем пациентам в исследуемых и контрольных группах. Для этого удаляли наддесневые и поддесневые зубные отложения, сглаживали поверхности корней зубов и назначали полоскание рта 0,05% водным раствором хлоргексидина биглюконата 2 раза в сутки в течение 10 дней. Всем пациентам рекомендовали чистить зубы 2 раза в сутки (на ночь и утром после завтрака) с использованием зубной пасты «Пародонтол Актив» (Россия). Для очищения межзубных промежутков рекомендовали применять зубные ершики и специальные зубные нити.

Коррекцию окклюзии методом избирательного пришлифовывания зубов по данным программы T-scan проводили в подгруппах: 1а; 2а; 3а; 4а; 4б.

Обработку пародонтальных карманов проводили в подгруппах: 2а; 2б; 4а; 4б с помощью полупроводникового стоматологического лазера DoctorSmile с длиной волны – 810 нм при мощности 0,8 Вт в режиме непрерывной волны, диаметр световода – 300 мкм. Цель обработки состояла в удалении инфицированной грануляционной ткани и эпиталиальной выстилки пародонтальных карманов, что способствовало их деконтаминации. Продолжительность обработки кармана в области одного зуба с вестибулярной или оральной стороны составляла 30 сек. Карманы обрабатывали однократно.

Препарат гиалуроновой кислоты при лечении пародонтита применяли в подгруппах 3а; 3б; 4а; 4б. Курс лечения составлял 3 процедуры с интервалом 7 дней.

Сверхнизкочастотную чрезкожную электронейростимуляцию (ЧЭНЗ) жевательной мускулатуры использовали в подгруппе 4а. Процедура стимуляции аппаратом QuadraTENS использовалась с целью оптимизации работы жевательных мышц при смыкании зубов, процедура проводилась однократно перед исследованием окклюзионных взаимоотношений прибором T-scan и ЭМГ

Результаты исследований подвергали *статистической обработке* с использованием компьютерной программы Microsoft Office Excel 2013 (MicrosoftCorporation), а также с помощью пакета программ Statistica 6.0 (StatSoftInc). Для исследования применяли методы описательной статистики: определение средней арифметической величины, ее стандартной ошибки – M±m, критерия Стьюдента -t. Статистически значимым был принят уровень вероятности ошибки первого рода менее 0,05 ($p<0,05$).

РЕЗУЛЬТАТЫ СОБСТВЕННЫХ ИССЛЕДОВАНИЙ

Влияние местной противовоспалительной терапии на фоне коррекции окклюзии методом избирательного пришлифовывания зубов на клиническое течение генерализованного пародонтита

Перед проведением лечения при сборе жалоб и анамнеза у 24 (28,1%) пациентов были выявлены жалобы на кровоточивость при чистке зубов, у 6 (6,5%) – на неприятный запах изо рта. Помимо пародонтологических жалоб, обращали внимание на жалобы, которые могли быть связаны с окклюзионными нарушениями: у части пациентов были выявлены следующие симптомы: усталость в жевательных мышцах – 43(46,7%) случая, боли в жевательных мышцах – в 35 (38,1%)случаях, чрезмерное напряжение и сжатие челюстей во время стресса или физической нагрузки – у 57(61,9%) пациентов и 7 (7,6%) пациентов жаловались на нарушение сна, связанное со скрежетом зубов.

При изучении глубины пародонтальных карманов вокруг зубов у пациентов с повышенной окклюзионной нагрузкой глубина карманов составляла от 3,0 до 5,2 мм (3,8±0,02 мм).

При исследовании подвижности зубов 187 (22,7%) были в пределах физиологической подвижности, 338 (40,9%) - имели 1 степень подвижности, 251 (30,4%) - 2 степень и 50 (6%) зубов имели 3 степень подвижности.

Индекс рецессии десны колебался по всей группе от 29,3% до 37,3%, при исследовании индекса зубного налета на апроксимальных поверхностях зубов (API) гигиеническое состояние рта было признано неудовлетворительным (72,2%), то есть большинство пациентов не принимали активного участия в проведении индивидуальных гигиенических мероприятий. Индекс кровоточивости сосочков (PBI) был в пределах 1 – 2 степени, индекс потери десневого прикрепления (CAL) колебался от 2 до 4 мм (2,7±0,06 мм), то есть достигал 2 степени.

При анализе окклюзии с помощью программы T-ScanIII у 92 обследованных пациентов наблюдали несимметричные контакты, которые чаще превалировали в области больших коренных зубов. Одновременное наличие 452 преждевременных окклюзионных контактов в различных группах зубов было выявлено у всех 92 пациентов. В 86 (19%) случаях они локализовались на резцах, в 34 (7,5%) – на клыках, в 102 (22,6%) – на премолярах, в 166 (36,7%) – на молярах, в 64 (14,2%) случаях наблюдали комбинированные контакты.

Наиболее часто преждевременные окклюзионные контакты локализовались на премолярах и молярах. Они были распределены неравномерно. Общее процентное соотношение долевого участия правой и левой стороны между записями было 34,4±0,02% и 66,6±0,01%. Также время разобщения в среднем составляло 1,4±0,02сек (N=0,3 сек), что подтверждается данными ЭМГ. Вектор суммарной нагрузки в большинстве случаев не был прямолинеен.

Частота окклюзионных нарушений у пациентов с генерализованным пародонтитом составляла 98,4%.

По данным электромиографии у всех 92 обследованных пациентов было выявлено повышение показателей биоэлектрической активности (БЭА) в состоянии покоя.

При проведении функциональной пробы – «максимальное волевое сжатие» в центральной окклюзии – наблюдали нарушение симметрии между правой и левой ТА на 42,1%; ММ на 45,3%; SCM на 65,1%. DA работала симметрично в 79,6% случаев. Синергия (боковое смещение нижней челюсти) при данной пробе у ММ и ТА составляло 48,3% и 48,2% (Таблица 1).

Таблица 1 - Результаты миографического исследования до лечения у пациентов первой группы (M±m; p<0,05)

Позиции	Баланс мышц	ТА		ММ		SCM		ДА	
		L	R	L	R	L	R	L	R
Покой	мкВ	2,5±0,6	3,5±0,3	2,7±0,1	3,7±0,2	2,2±0,5	2,5±0,3	1,7±0,4	1,8±0,1
Сжатие без валиков	Симметрия %	42,1 ассим		45,3 ассим		65,1 ассим		79,6 сим	
	Синергия %	78,6 нет	48,2 есть	78,7 нет	48,3 есть	-	-	-	-
Сжатие на валики	Симметрия %	20,7 ассим		67,2 ассим		55,7 ассим		87,3 сим	
	Синергия %	57,4 нет	32,3 есть	57,1 нет	32,5 есть	-	-	-	-
Глотание	Симметрия %	30,6 ассим		46,9 ассим		78,4 сим		61,3 асим	
	Синергия %	78,4 нет	43,6 есть	78,5 нет	43,4 есть	-	-	-	-

Примечание: здесь и в следующих таблицах: ТА -musculesmemporalisanterior, ММ - musculusmasseter, SCM - musculessternocleidomastoideus, ДА - musculesdigastricus-anteriorbelly; (p<0,05).

При проведении функциональной пробы «сжатие» на валики между правой и левой ТА наблюдали асимметрию в 20,7%, ММ в 67,2%, SCM в 55,7%. У DA наблюдали симметричное сокращение с обеих сторон в 87%. Синергия у ТА и ММ составляла 32,3%.

При проведении функциональной пробы глотание наблюдали асимметрию между правой и левой в ТА 30,6%, ММ в 40,9% случаев. SCM и DA работали симметрично и показатели составляли 78,4% и 61,3% соответственно. Боковое смещение при данной пробе присутствовало у ТА и ММ в 43,6% случаев.

Эти данные свидетельствовали о том, что работа мышц у обследуемых пациентов с генерализованным пародонтитом средней степени тяжести проходила с превышением БЭА в состоянии покоя, нарушением симметричности работы некоторых мышц и боковым смещением нижней челюсти в результате асинергичной работы ТА и ММ (Рисунок1).

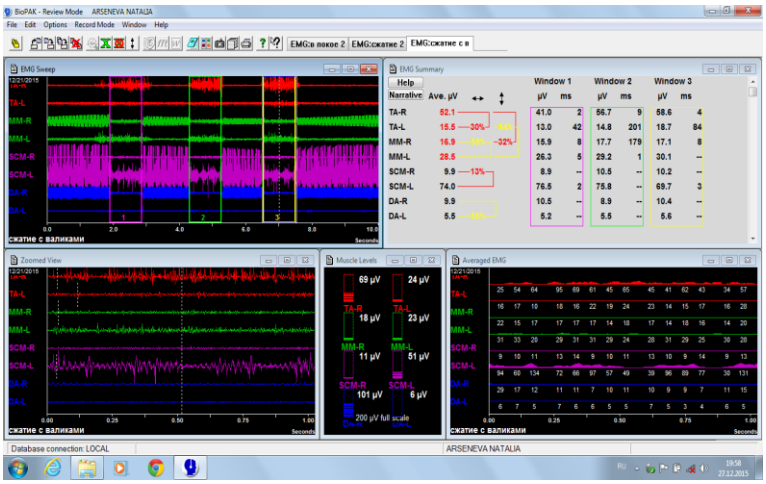

Рисунок 1. ЭМГ – сжатие на валики – несимметричная работа TA и SCM и асинергия TA-R и MM-R

При исследовании микроциркуляции тканей пародонта было выявлено, что до лечения у всех пациентов с генерализованным пародонтитом средней степени тяжести и окклюзионной патологией наблюдались признаки удлинения и расширения сосудов, изменения соотношения диаметра артериол и венул в сторону увеличения просвета венул. Диаметр капилляров артериального колена составлял в среднем 8,7±0,02 мкм, венозного колена – 12,7±0,03 мкм, наиболее широким был переходный отдел – в среднем 14,3±0,04 мкм. Плотность капиллярной сети увеличивалась в МД и в среднем составляла 7,5%, в ПД – 3,4%, в ПС – 4,8%. Также отмечали явления локального и тотального замедления кровотока и отека периваскулярных тканей. Линейная скорость кровотока составляла в среднем артериальном отделе 672,1±0,1 мкм/с, в венозном отделе – 527,2±0,03 мкм/с. Объемная скорость кровотока составляла в артериальном отделе 40383,1±0,1 мкм³/с, в венозном отделе – 45235,3±0,3 мкм³/с. В области переходной складки определяли богатую микрососудистую сеть, представленную артериолами, прекапиллярами, посткапиллярами и венулами. Присутствовала извитость микрососудов десны, что говорило о нарушении питания тканей пародонта, при этом ток крови был прерывистый. Оценка капиллярной сети вестибулярной поверхности слизистой оболочки десны в области зубов, имеющих супраконтакты, позволила выявить конструктивные особенности микрососудов и их распределение в тканях десны. В области зубов, имеющих супраконтакты, отмечали истончение эпителиального слоя слизистой оболочки десны и разрежение соединительнотканных структур. В результате этого становилось возможным наблюдать в МД и ПД глубоко расположенные микрососуды артериолярного и венулярного звеньев, которые образовывали сплетения, ориентированные параллельно свободному краю десны. Это

служило важным диагностическим признаком наличия атрофических процессов в тканях пародонта зубов, имеющих супраконтакты.

При рентгенологическом обследовании имелась резорбция костной ткани межзубных перегородок до ½ длины корня, фуркации отсутствовали, наблюдали повышеную прозрачность кости, трабекулярный рисунок был смазан, усилена крупнопетлистость, поражённый участок без резких границ переходил в нормальную кость.

Таким образом, выявлено, что окклюзионные супраконтакты приводят к увеличению биоэлектрической активности жевательных мышц, усилению доли активности височных мышц по сравнению с жевательными, приводят к асимметрии степени биоэлектрической активности жевательных мышц справа и слева. Окклюзионные нарушения ухудшали течение генерализованного пародонтита, что проявлялось потерей клинического прикрепления тканей МД и увеличением рецессии десневого края, а также увеличением глубины зондирования ПК и подвижности зубов. Кроме того, наблюдали признаки удлинения и расширения сосудов, изменение соотношения диаметра артериол и венул в сторону увеличения просвета венул.

После лечения в подгруппе 1а при изучении клинических признаков генерализованного пародонтита с помощью пародонтального зонда FloridaProub у 497 зубов произошло значительное уменьшение степени их подвижности, а именно через месяц показатели были следующими: 223 (44,9%) зуба были в пределах физиологической подвижности, у 145 (29,2%) – имелась 1 степень подвижности, 109 (21,2%) – имели 2 степень подвижности и 20 (4,0%) – 3 степень подвижности. Через 3 и 6 месяцев степень подвижности зубов в этой подгруппе не увеличилась. Через год после лечения наблюдалась тенденция к увеличению подвижности, а именно: 211 (42,5%) зубов были в пределах физиологической подвижности, у 151 (30,4%) – имелась 1 степень подвижности, 112 (22,5%) – имели 2 степень подвижности и 23 (4,6%) – 3 степень подвижности.

В подгруппе 1б через месяц после лечения также наблюдалось снижение подвижности зубов (329 зубов), при этом 84 (25,5%) зуба были в пределах физиологической подвижности, у 141 (42,9%) – имелась 1 степень подвижности, 87 (26,5%) – имели 2 степень подвижности и 17 (5,1%) – 3 степень подвижности. Однако уже через 3 месяца после лечения наблюдалось увеличение подвижности зубов, подвергавшихся повышенной оклюзионной нагрузке. При этом подвижность зубов составила: 76 (23,1%) зубов были в пределах физиологической подвижности, у 128 (38.9%) – имелась 1 степень подвижности, 106 (32,2%) – имели 2 степень

подвижности и 19 (5,8%) – 3 степень подвижности. Через 6 и 12 месяцев после лечения в подгруппе 1 б степень подвижности зубов не отличалось от данных, полученных до лечения: 75 (22,8%) зуба были в пределах физиологической подвижности, у 135 (41%) – имелась 1 степень подвижности, 99 (30%) – имели 2 степень подвижности и 20 (6,2%) – 3 степень подвижности.

Глубина пародонтальных карманов через месяц после лечения в обеих подгруппах первой группы снизилась: в подгруппе 1а до 2,3±0,06 мм, в подгруппе 1б до 2,5±0,03 мм. В подгруппе 1а, где противовоспалительную терапию проводили на фоне избирательного пришлифовывания зубов, через 3 и 6 месяцев произошло незначительное углубление пародонтальных карманов: 2,4±0,03 мм и 2,5±0,04 мм соответственно. Через год после лечения глубина карманов в этой подгруппе увеличилось до 2,8±0,03 мм. В подгруппе 1б наблюдалось постепенное увеличение глубины пародонтальных карманов: через 3 месяца до 3,1±0,02 мм, через 6 месяцев до 3,6±0,01 мм, а через 12 месяцев она не отличалась от глубины карманов до лечения и составила 3,8±0,06 мм

В группе 1а индекс кровоточивости десневых сосочков (PBI) за весь период после лечения не превышал 1 степень. В подгруппе 1б этот показатель через 1 и 3 месяца после лечения также не превышал 1, а через 6 и 12 месяцев ухудшился и находился в пределах 1-2 степени.

При исследовании индекса зубного налета на апроксимальных поверхностях зубов (API) гигиеническое состояние рта в первые 6 месяцев наблюдений в обеих подгруппах первой группы было признано удовлетворительным и составило в подгруппе 1а 49% через 1 месяц, 53% через 3 месяца, 57% через 6 месяцев, а в подгруппе 1б - 51%, 57%, 66%, соответственно. Через год после лечения в обеих подгруппах наблюдалось ухудшение гигиенического состояния рта

Показатели рецессии десны в подгруппе 1а через 1, 3, 6 месяцев после лечения находились в пределах от 19% до 27%, а через год после лечения – от 22% до 31%. В подгруппе 1б показатели были хуже: через 1 месяц от 25% до 29%, через 3 месяца – от 26% до 31%, через 6 и 12 месяцев – от 28% до 33%.

Индекс потери десневого прикрепления (CAL) в подгруппе 1а составил: через 1 месяц – 1,3±0,08 мм, через 3 и 6 месяцев – 1,5±0,04 мм, через 12 месяцев –1,7±0,02 мм. В подгруппе 1б значения этого индекса были хуже: через 1 месяц – 1,7±0,05 мм, через 3 месяца – 2,3±0,04 мм, через 6 месяцев – 2,5±0,01 мм, через 12 месяцев – 2,7±0,01 мм.

Таким образом, пародонтологические и гигиенические показатели подтвердили эффективность комбинированного применения коррекции окклюзии методом избирательного пришлифовывания по данным программы T-ScanIII и местной противовоспалительной терапии (разница статистически достоверна ($p<0,05$).

При анализе окклюзии с помощью программы T-ScanIII подгруппы 1а сразу после проведения коррекции окклюзии наблюдали симметричные контакты, которые были более равномерно распределены по всей зубной дуге, увеличивающиеся от передних к задним зубам.

Общее процентное соотношение долевого участия правой и левой стороны между записями было 49,4% и 51,6%, то есть процентное соотношение долевого участия правой и левой стороны между записями стало схожим. Также время разобщения в среднем составляло норму – 0,34±0,03сек, что подтверждается данными ЭМГ. Вектор суммарной нагрузки в большинстве случаев был прямолинеен, начинался, как правило, в области зубов фронтального отдела и заканчивался в центральной зоне. На окклюзиограммах наблюдали одиночные симметричные контакты, превалирующие по силе физиологические контакты в области больших коренных зубов. Пациенты отмечали более комфортное и плотное смыкание зубных рядов. Через 1 месяц общее процентное соотношение жевательной нагрузки оставалась достаточно симметричным - 46,2% справа и 53,8% слева, время разобщения 0,32±0,06 сек. Супраконтактов не наблюдали. Вектор суммарной нагрузки существенно не изменился (Таблица 2). Через 3, 6 ,12 месяцев показатели не изменились.

Таблица 2 – Результаты обследования в подгруппе 1 а с помощью программы T-Scan после лечения (M±m; $p<0,05$)

Показатели	Стороны	После избирательного пришлифовывания	ч/з 1 мес	ч/з 3 мес	ч/з 6 мес	ч/з 12 мес
Общее % соотношение жевательной нагрузки	правая	49,4	46,2	51,7	50,1	52,3
	левая	51,6	53,8	48,3	49,9	47,7
Время разобщения, сек (интервал CD, N = 0,3 сек)		0,34±0,03	0,32±0,06	0,38±0,01	0,33±0,04	0,35±0,02

По данным электромиографии после коррекции окклюзии методом избирательного пришлифовывания показатели БЭА в покое снизились до: ТА1,2±0,6 (L) -1,8 ±0,3 (R) мкВ; ММ1,7±0,4 (L) -2,0±0,1 (R) мкВ; SCM1,3±0,2 (L) -1,5±0,5 (R) мкВ. Показатели БЭА DA находились в допустимой зоне 1,7±0,8 (L) - 1,8±0,7 (R) мкВ, что соответствует показателям нормы. При максимальном волевом сжатии наблюдали симметричность работы правой и левой: ТА (57,3%), ММ (75,6%),SCM (65,2%), DA (81,4%). ММ и ТА работали синергично 81,2% 56,3%. При сжатии на валики мышцы также работали симметрично: ТА 75,2%, ММ 78,6%, SCM 59,6%, DA 87,3%. ММ и ТА работали без бокового смещения – синергично 57,7% и 78,2%. При глотании мышцы работали симметрично ТА 65,2%, ММ 58,7%, SCM 74,1%, DA 80,1%. ТА и ММ работали без бокового смещения 78,3% и 67,5%.

Через 1, 3, 6, 12 месяцев показатели БЭА, симметрии и синергии практически не изменились, что может свидетельствовать о сбалансированной работе мышц.

Анализируя эти данные можно говорить о том, что при использовании механического метода коррекции окклюзии получали более сбалансированную работу мышц, которая сохранялась продолжительное время.

При анализе окклюзии с помощью программы T-ScanIII **подгруппы 1б** наблюдали отсутствие симметрии и увеличение времени разобщения челюстей. Контакты были распределены менее равномерно. Общее процентное соотношение долевого участия правой и левой стороны между записями было 64,4% и 36,6%. Также время разобщения в среднем составляло 2,34 сек, что подтверждается данными ЭМГ.

Вектор суммарной нагрузки в большинстве случаев не был прямолинеен, т.е. после уменьшения воспаления (через 1 месяц после лечения) состояние окклюзии значительно не изменилось. Пациенты отмечали дискомфорт при смыкании. Через 3, 6, 12 месяцев состояние окклюзии не улучшилось – долевое участие справа и слева составляет 61,5 и 38,5%, соответственно. Время разобщения увеличилось до 3,12±0,07 сек, что говорит о необходимости удаления пролонгирующих окклюзионных контактов, которые могут вызывать нарушения работы жевательных мышц.

При капилляроскопии в подгруппе 1а сразу после проведения коррекции окклюзии методом избирательного пришлифовывания состояние микроциркуляции не изменилось. При исследовании через 1 месяц она приближалась к норме. Диаметр капилляров уменьшился: артериального колена – в среднем до 6,5±0,01 мкм, венозного колена – до 9,7±0,03 мкм, наиболее широким является переходный отдел в

среднем – 10,9±0,02 мкм. Плотность капиллярной сети уменьшилась и в МД в среднем составляла 4,3%, ПД – 3,4%, в ПС – 4,1%.

Отмечались явления ускорения кровотока и снижение отека периваскулярных тканей. Линейная скорость кровотока составляла в среднем в артериальном отделе 690,2±0,5 мкм/с, в венозном – 615,1±0,3 мкм/с. Объемная скорость кровотока составляла в среднем в артериальном отделе 49835,3±0,3 мкм³/с, в венозном отделе – 54300,1±0,6 мкм³/с. Через 3, 6, 12 месяцев после лечения показатели скорости кровотока, плотности капиллярной сети, длины капилляров и их диаметра оставались достаточно стабильными, явных ухудшений не наблюдали.

При капилляроскопии у пациентов контрольной группы 1б, несмотря на уменьшение воспаления, состояние микроциркуляции не улучшилось, что очевидно было связано с сохраняющейся повышенной окклюзионной нагрузкой. В области зубов, имеющих супраконтакты, отмечали истончение эпителиального слоя слизистой оболочки десны и разрежение соединительнотканных структур. Через 1 месяц после лечения диаметр капилляров артериального колена составлял в среднем 8,2±0,03 мкм, венозного – 12,3±0,01 мкм, наиболее широким является переходный отдел, в среднем 11,5±0,01 мкм. Плотность капиллярной сети увеличивалась: в МД в среднем составляла 7,1%, в ПД – 3,2%, в ПС – 4,5%. Также отмечали явления локального и тотального замедления кровотока. Линейная скорость кровотока составляла в среднем в артериальном отделе 670,4±0,7 мкм/с, в венозном – 540,3±0,5 мкм/с. Объемная скорость кровотока составляла в среднем в артериальном отделе 41485,2±0,2 мкм³/с, в венозном – 47235,3±0,2 мкм³/с. Присутствовала извитость микрососудов десны, ток крови был прерывистый. Через 3, 6, 12 месяцев после лечения состояние капилляров практически не изменилось и находилось примерно на том же уровне, что и через 1 месяц после лечения

При рентгенологическом обследовании в подгруппе 1а через 3 и 6 месяцев после лечения у большинства пациентов отмечалась тенденция к стабилизации процесса, проявлявшаяся в уплотнении костной ткани межзубных перегородок. В подгруппе 1б существенных рентгенологических изменений за весь период наблюдений обнаружено не было.

Таким образом, проведение только местной противовоспалительной терапии без нормализации окклюзии не в полной мере способствует улучшению клинических показателей течения генерализованного пародонтита, осложненного окклюзионной травмой в длительном периоде наблюдений.

Влияние обработки пародонтальных карманов с помощью высокоинтенсивного инфракрасного светодиодного лазерного излучения на фоне коррекции окклюзии методом избирательного пришлифовывания зубов на клиническое течение генерализованного пародонтита

В подгруппе 2а после лечения произошло значительное уменьшение подвижности зубов, а именно: через месяц 146 (51%) зубов были в пределах физиологической подвижности, у 96 (33,5%) – имелась 1 степень подвижности, 33 (11,6%) – имели 2 степень и 11 (3,9%) – 3 степень подвижности. Через 3 и 6 месяцев подвижность зубов в этой группе не увеличилась. Через год после лечения наблюдалась тенденция к увеличению подвижности, а именно: 135 (47,3%) зубов были в пределах физиологической подвижности, у 104 (36,4%) – имелась 1 степень подвижности, 35 (12,2%) – имели 2 степень и 12 (4,1%) – 3 степень подвижности.

В подгруппе 2б через месяц после лечения также наблюдалось уменьшение подвижности зубов (176 зубов): 54 (31%) зуба были в пределах физиологической подвижности, у 80 (45,3%) – имелась 1 степень подвижности, 34 (18,9%) – имели 2 степень и 8 (4,8%) – 3 степень подвижности. Однако уже через 3 месяца после лечения наблюдалось увеличение степени подвижности зубов, подвергавшихся повышенной оклюзионной нагрузке. При этом подвижность зубов составила: 45 (25,6%) зубов были в пределах физиологической подвижности, у 73 (41,4%) – имелась 1 степень подвижности, 49 (27,7%) – имели 2 степень и 9 (5,3%) – 3 степень подвижности. Через 6 месяцев подвижность зубов продолжала увеличиваться и составила: 41 (23,3%) зуб были в пределах физиологической подвижности, у 72 (40,9%) – имелась 1 степень подвижности, 53 (29,9%) – имели 2 степень и 10 (5,9%) – 3 степень подвижности. Через 12 месяцев после лечения в подгруппе 2б подвижность зубов не отличалась от данных, полученных до лечения: 40 (22,7%) зубов были в пределах физиологической подвижности, у 72 (40,7%) – имелась 1 степень подвижности, 53 (30,3%) – имели 2 степень и 11 (6,3%) – 3 степень подвижности.

Глубина пародонтальных карманов через месяц после лечения в обеих подгруппах второй группы уменьшилась: в подгруппе 2а до 2,1±0,02 мм, в подгруппе 2б до 2,2±0,03 мм. В подгруппе 2а через 3 и 6 месяцев произошло незначительное увеличение глубины пародонтальных карманов: 2,2±0,01 мм и 2,3±0,02 мм, соответственно. Через год после лечения глубина карманов в этой подгруппе увеличилось до 2,5±0,07 мм. В подгруппе 2б наблюдалось постепенное увеличение глубины пародонтальных карманов: через 3 месяца до 2,5±0,01 мм, через 6 месяцев – до 2,9±0,04 мм, а через 12 месяцев она составила 3,3±0,02 мм.

В группе 2а индекс кровоточивости десневых сосочков (PBI) за весь период после лечения не превышал 1- первая степень. В подгруппе 2б этот показатель через 1 и 3 месяца после лечения также не превышал 1, а через 6 и 12 месяцев ухудшился и находился в пределах 1-2 степени.

При оценке индекса зубного налета на апроксимальных поверхностях зубов (API) гигиеническое состояние рта за весь период наблюдений, несмотря на тенденцию к ухудшению, в обеих подгруппах второй группы был признан удовлетворительным и составил: в подгруппе 2а – 52% через 1 месяц, 57% – через 3 месяца, 63% – через 6 месяцев, а в подгруппе 2б – 50%, 55%, 65%, соответственно. Через год после лечения в обеих подгруппах наблюдалось ухудшение гигиенического состояния рта.

Показатели рецессии десны в подгруппе 2а через 1, 3, 6, 12 месяцев после лечения находились в пределах от 17% до 25%. В подгруппе 2б показатели были хуже: через 1 месяц – от 19% до 25%, через 3 и 6 месяцев – от 24% до 29%, через 12 месяцев – от 23% до 31%.

Индекс потери десневого прикрепления (CAL) в подгруппе 2а составил через 1 месяц – 1,1±0,04 мм, через 3 и 6 месяцев – 1,3±0,04 мм, через 12 месяцев – 1,5±0,02 мм. В подгруппе 2б значения этого индекса были хуже: через 1 месяц – 1,5±0,05 мм, через 3 месяца – 1,7±0,06 мм, через 6 месяцев – 2,2±0,03 мм, через 12 месяцев – 2,5±0,02 мм.

Таким образом, пародонтологические и гигиенические показатели подтвердили эффективность комбинированного применения коррекции окклюзии методом избирательного пришлифовывания по данным программы T-Scan III, местной противовоспалительной терапии и обработки пародонтальных карманов с помощью высокоинтенсивного инфракрасного светодиодного лазерного излучения (разница статистически достоверна ($p<0,05$).

При контроле окклюзии с помощью аппарата T-Scan III у 46 пациентов подгруппы 2а после избирательного пришлифовывания зубов наблюдали более симметричные контакты, которые почти всегда превалировали в области больших коренных зубов. Контакты были распределены равномерно. Общее процентное соотношение долевого участия правой и левой стороны между записями было 44,3% и 55,7%. (Таблица 3). Результаты оставались стабильными через 3,6,12 месяцев после лечения.

Таблица 3 - Результаты обследования с помощью программы T-Scan после избирательного пришлифовывания зубов и через 1, 3, 6, 12 месяцев после лечения в подгруппе 2а (M±m; p <0,05)

Показатели	Стороны	После избирательного пришлифовывания	ч/з 1 мес	ч/з 3 мес	ч/з 6 мес	ч/з 12 мес
Общее % соотношение жевательной нагрузки	правая	44,3	46,7	50,2	49,1	47,7
	левая	55,7	53,3	49,8	50,9	52,3
Время разобщения, сек (интервал CD, N = 0,3 сек)		0,44±0,05	0,35±0,07	0,36±0,01	0,39±0,01	0,34±0,03

Показатели БЭА при электромиографии после пришлифовывания зубов в подгруппе 2а в покое снизились до: ТА1,2±0,6 (L) -1,5 ±0,3 (R) мкВ; ММ1,3±0,2 (L) - 2,0±0,1 (R) мкВ; SCM1,3±0,7 (L) -1,5±0,5 (R) мкВ. Показатели БЭА DA находились в допустимой зоне 1,1±0,6 (L) - 1,8±0,5 (R) мкВ, что соответствует показателям нормы. При максимальном волевом сжатии наблюдали симметричность работы правой и левой: ТА (78,4%); ММ(75,3%); SCM (65,2%); DA (81,3%). ММ и ТА работали синергично 81,1% и 67,5%. При сжатии на валики мышцы также работали симметрично: ТА 87,1%; ММ 89,7%; SCM 59,4%; DA 87,3%. ММ и МТА работали без бокового смещения – синергично 67,7% и 78,2%. При глотании мышцы работали симметрично ТА 69,6%; ММ 85,7%; SCM 75,2%; DA 87,4%. ТА и ММ работали без бокового смещения н/ч – 72,1% и 87,9%.

Через 1, 3, 6, 12 месяцев показатели не ухудшились, что может свидетельствовать о сбалансированной работе мышц.

При контроле окклюзии с помощью аппарата T-Scan III 33 пациентов подгруппы 2б через 1 месяц после лечения наблюдали несимметричные контакты, которые не всегда превалировали в области больших коренных зубов. Контакты были распределены неравномерно. Общее процентное соотношение долевого участия правой и левой стороны между записями было 73,8% и 26,2%. Также время разобщения в среднем составляло 1,29±0,01 сек, что подтверждается данными ЭМГ.

Вектор суммарной нагрузки в большинстве случаев не был прямолинеен. Почти во всех окклюзиограммах наблюдались супраконтакты, т.е. после снятия воспаления, состояние окклюзии значительно не изменилось.

Пациенты отмечали дискомфорт при смыкании. Через 3, 6, 12 месяцев состояние окклюзии не улучшилось – долевое участие справа и слева составляет 70,6 %и 29,4 %, соответственно. Время разобщения увеличилось до 1,45±0,06 сек.

При электромиографии показатели БЭА через 1 месяц после лечения в подгруппе 2б в покое улучшились до: ТА2,0±0,2 (L) –2,1 ±0,4 (R) мкВ; ММ1,8±0,7 (L) –3,1±0,6 (R) мкВ; SCM1,3±0,3 (L) –2,0±0,1 (R) мкВ. Показатели БЭА DA находились в допустимой зоне 1,9±0,7 (L) - 1,8±0,9 (R) мкВ, что соответствует показателям нормы, но при максимальном волевом сжатии наблюдали асимметричную работу ТА 52,1%. Симметрично работают ММ 75,3%; SCM 67,2%; DA 75,1%. ТА и ММ синергичны 87,6% и 59,7%. При сжатии на валики наблюдалась асимметричная работа ТА – 35,6% и незначительно ММ – 59,7%. Боковое смещение в ТА и ММ остается в 62,4% и 44,1%. При глотании асимметрия остается в ТА – 37.3%; в ММ – 57,2%; в DA – 68,3%. Есть незначительное боковое смещение в ТА и ММ. Через 3, 6, 12 месяцев выявили почти такие же показатели БЭА симметрии и синергии, как и до лечения, что может свидетельствовать о не сбалансированной работе мышц.

Оценка капиллярной сети у пациентов подгруппы 2а выявила через месяц после проведения лечения, что показатели микроциркуляции были близки к средним значениям показателей здорового пародонта (Таблица 4).

В связи с сохраняющийся повышенной оклюзионной нагрузкой, несмотря на снижение воспаления, состояние микроциркуляции у пациентов подгруппы 2б через 1 месяц после лечения значительно не улучшилось. В области зубов, имеющих супраконтакты, по-прежнему отмечали истончение эпителиального слоя слизистой оболочки десны и разрежение соединительно-тканных структур, общие нарушения микроциркуляции, снижение скорости кровотока.

Таким образом, при капилляроскопии выявлено, что использование избирательного пришлифовывания в комплексе с местной противовоспалительной терапией и обработкой пародонтальных карманов с помощью лазерного излучения статистически достоверно уменьшает воспаление в маргинальной и прикрепленной десне, при этом уменьшался диаметр капилляров по сравнению с контрольной группой ($p<0,05$).

Таблица 4 - Результаты показаний капилляроскопии в различных подгруппах второй группы (M±m; p <0,05)

Показатели		До лечения	Через 1 месяц после лечения		Через 3 месяца после лечения	
			2а группа	2б группа	2а группа	2б группа
Длина капилляров (мкМ)		119,1±0,03	83,1±0,03	110,2±0,05	90,6±0,04	114,5±0,02
Диаметр капилляров (мкМ)	АК	9,3±0,02	6,9±0,01	7,9±0,05	6,5±0,03	8,1±0,04
	ВК	15,6±0,02	8,5±0,02	11,3±0,05	8,1±0,06	10,9±0,01
	ПО	11,23±0,01	9,7±0,03	12,3±0,01	9,5±0,06	11,7±0,02
Плотность капиллярной сети в %	МД	7,3	4,0	7,8	4,3	6,9
	ПД	3,6	2,9	3,8	3,1	3,7
	ПС	4,7	4,2	4,9	4,1	4,5
Линейная скорость кровотока, мкМ/с	АО	663,1±0,4	695,1±0,3	650,7±0,4	680,3±0,7	663,3±0,2
	ВО	586,2±0,1	630,2±0,3	532,1±0,8	700,6±0,4	587,9±0,1
Объемная скорость кровотока, мкМ/с	АО	40678,1±0,7	50800,6 ±0,4	43735,6±0,3	52803,8±0,1	44528,5±0,3
	ВО	45223,7±0,1	55300,2±0,3	49231,4±0,6	54307,6±0,5	50721,3±0,1

Коррекция окклюзии в комплексе с противовоспалительной терапией и обработкой пародонтальных карманов с помощью лазерного излучения способствует улучшению результатов лечения генерализованного пародонтита средней степени тяжести, осложненного окклюзионной травмой. Проведение только местной противовоспалительной терапии и обработки пародонтальных карманов с помощью лазерного излучения без избирательного пришлифовывания зубов дает менее стойкий клинический эффект при лечении генерализованного пародонтита.

Влияние применения препарата на основе гиалуроновой кислоты на фоне коррекции окклюзии методом избирательного пришлифовывания зубов на клиническое течение генерализованного пародонтита

В подгруппе 3а после лечения произошло значительное уменьшение степени подвижности зубов, а именно: через месяц показатели составили 110 (51,9%) зубов были в пределах физиологической подвижности, у 66 (31%) – имелась 1 степень подвижности, 29

(13,6%) – имели 2 степень подвижности и 7 (3,5%) – 3 степень подвижности. Через 3 и 6 месяцев подвижность зубов в этой подгруппе не увеличилась. Через год после лечения наблюдалась тенденция к увеличению подвижности, а именно: 98 (46,2%) зубов были в пределах физиологической подвижности, у 72 (33,9%) – имелась 1 степень подвижности, 32 (15,1%) – имели 2 степень подвижности и 10 (4,8%) – 3 степень подвижности.

В подгруппе 3б через месяц после лечения также наблюдалось снижение подвижности зубов (196 зубов): 57 (29%) зубов были в пределах физиологической подвижности, у 85 (43,4%) – имелась 1 степень подвижности, 44 (22,2%) – имели 2 степень и 10 (4,9%) – 3 степень подвижности. Однако уже через 3 месяца после лечения наблюдалось увеличение степени подвижности зубов, подвергавшихся повышенной оклюзионной нагрузке. При этом подвижность зубов составила: 49 (25%) зубов были в пределах физиологической подвижности, у 79 (40,1%) – имелась 1 степень подвижности, 57 (29,5%) – имели 2 степень и 11 (5,4%) – 3 степень подвижности. Через 6 и 12 месяцев после лечения в подгруппе 3б степень подвижности зубов не отличалось от данных, полученных до лечения: 45 (22,8%) зубов были в пределах физиологической подвижности, у 81 (33,9%) – имелась 1 степень подвижности, 58 (29,8%) – имели 2 степень и 12 (6,2%) – 3 степень подвижности.

До лечения глубина пародонтальных карманов в обеих подгруппах составила 3,8±0,09 мм. Через месяц после лечения в обеих подгруппах третьей группы она уменьшилась: в подгруппе 3а до 2,3±0,02 мм, в подгруппе 3б до 2,4±0,07 мм. В подгруппе 3а, где противовоспалительную терапию и применение препарата гиалуроновой кислоты проводили на фоне избирательного пришлифовывания зубов, через 3 месяца глубина пародонтальных карманов не изменилась, а через 6 месяцев 2,4±0,02 мм. Через год после лечения глубина карманов в этой подгруппе увеличилось до 2,6±0,04 мм. В подгруппе 3б, где избирательное пришлифовывание не применяли, наблюдалось постепенное увеличение глубины пародонтальных карманов: через 3 месяца до 3,0±0,02 мм, через 6 месяцев 3,4±0,02 мм, а через 12 месяцев до 3,6±0,06 мм.

В группе 3а индекс кровоточивости десневых сосочков (PBI) до 6 месяца наблюдений не превышал 1-первую степень, а через 12 месяцев находился в пределах 1-2 степени. В подгруппе 3б этот показатель через 1 и 3 месяца после лечения также не превышал 1, а через 6 и 12 месяцев ухудшился и находился в пределах 1-2 степени.

При исследовании индекса зубного налета на апроксимальных поверхностях зубов (API) гигиеническое состояние рта в первые 6 месяцев наблюдений в обеих подгруппах третьей группы было признано удовлетворительным и составило: в подгруппе 3а 53% через 1 месяц, 58% – через 3 месяца, 63% – через 6 месяцев, а в подгруппе 3б – 55%, 59%,

68%, соответственно. Через год после лечения в обеих подгруппах наблюдалось ухудшение гигиенического состояния рта.

Показатели рецессии десны в подгруппе 3а через 1, 3, 6 месяцев после лечения находились в пределах от 16% до 24%, а через год после лечения – от 18% до 27%. В подгруппе 3б показатели были хуже: через 1 месяц – от 21% до 26%, через 3 месяца – от 23% до 29%, через 6 и 12 месяцев – от 25% до 32%.

Индекс потери десневого прикрепления (CAL) в подгруппе 3а составил через 1 месяц 1,7±0,07 мм, через 3 и 6 месяцев – 1,5±0,02 мм, через 12 месяцев – 1,8±0,01 мм. В подгруппе 3б значения этого индекса были хуже: через 1 месяц – 1,9±0,05 мм, через 3 месяца – 2,0±0,03 мм, через 6 месяцев – 2,4±0,02 мм, через 12 месяцев – 2,6±0,04 мм.

Таким образом, пародонтологические и гигиенические показатели подтвердили эффективность комбинированного применения коррекции окклюзии методом избирательного пришлифовывания зубов, местной противовоспалительной терапии и инъекций препарата гиалуроновой кислоты (разница статистически достоверна ($p<0,05$).

При контроле окклюзии с помощью аппарата T-Scan III у всех пациентов в подгруппе 3а наблюдали более симметричные контакты, которые были распределены равномерно. Общее процентное соотношение долевого участия правой и левой стороны между записями было 48,7% и 51,3%. Время разобщения в среднем составляло 0,42±0,02 сек, что подтверждали данные ЭМГ. Вектор суммарной нагрузки в большинстве случаев был прямолинеен. Пациенты отмечали более комфортное и плотное смыкание зубных рядов. Через 1, 3, 6, 12 месяцев общее процентное соотношение жевательной нагрузки оставалось достаточно симметричным 47,4% и 52,6%; время разобщения – 0,37±0,06сек, при этом супраконтактов не наблюдали.

Показатели БЭА при электромиографии после избирательного пришлифовывания зубов в покое снизились При максимальном волевом сжатии наблюдали симметричность работы правой и левой ТА, ММ, SCM, DA. ММ и ТА работали синергично 85,6% и 74,4%. При сжатии на валики мышцы также работали симметрично, ММ и ТА работали без бокового смещения – синергично 69,2% и 75,7%. Результаты миографического исследования в данной подгруппе оставались стабильными в течение 1, 3, 6, 12 месяцев наблюдений.

У подгруппы 3б наблюдали отсутствие симметрии и увеличение времени разобщения челюстей. Контакты были распределены менее равномерно. Общее

процентное соотношение долевого участия правой и левой стороны между записями было 65,4% и 34,6%. Также время разобщения в среднем составляло 2,36 сек, что подтверждается данными ЭМГ. Вектор суммарной нагрузки в большинстве случаев не был прямолинеен, т.е. после уменьшения воспаления (через 1 месяц после лечения) состояние окклюзии значительно не изменилось. Пациенты отмечали дискомфорт при смыкании. Через 3, 6, 12 месяцев состояние окклюзии не улучшилось – долевое участие справа и слева составляет 63,6 и 36,4%, соответственно. Время разобщения увеличилось до 3,16±0,07сек, что свидетельствовало о необходимости удаления пролонгирующих окклюзионных контактов, которые могут вызывать нарушения работы жевательных мышц.

При миографии показатели БЭА через 1 месяц после лечения в покое остались на прежнем уровне. Через 3, 6, 12 месяцев после лечения показатели миографического исследования существенно не изменились, что свидетельствовало о не сбалансированной работе мышц.

Оценка капиллярной сети в подгруппе 3а через 1 месяц после проведения лечения показало, что значения микроциркуляции были близки к средним значениям показателей здорового пародонта. Диаметр капилляров уменьшился, в артериальном колене он составлял в среднем 6,3±0,02 мкм, в венозном - 7,9±0,03 мкм, наиболее широким являлся переходный отдел в среднем 9,2±0,07 мкм. Плотность капиллярной сети уменьшилась в МД и в среднем составляла 4,2%, в ПД – 2,7%, в ПС – 4,1%. Увеличилась скорость кровотока, линейная скорость кровотока составляла в среднем в артериальном отделе 656,1±0,7 мкм/с, в венозном – 622,1±0,5 мкм/с. Объемная скорость кровотока составляет в среднем в артериальном отделе 50726,5 ±0,3 мкм³/с, в венозном – 54200,6±0,7 мкм³/с. Через 3, 6, 12 месяцев после лечения показатели скорости кровотока, плотности капиллярной сети, длины капилляров и диаметра капилляров оставались достаточно стабильными, явных ухудшений не наблюдали.

При капилляроскопии у пациентов контрольной группы 3б состояние микроциркуляции было хуже, чем в подгруппе 3а. Через месяц после проведенного лечения в области зубов, имеющих супраконтакты, несмотря на снижение воспалении, сохранялось истончение эпителиального слоя слизистой оболочки десны и разрежение соединительнотканных структур. Через 1 месяц после лечения диаметр капилляров артериального колена составлял в среднем 8,4±0,02 мкм, венозного - 12,1±0,02 мкм. Плотность капиллярной сети увеличивалась, в МД в среднем составляла 7,3%, в ПД – 3,7%, в ПС – 4,3%. Также отмечали явления локального и тотального замедления кровотока. Линейная скорость кровотока составляла в среднем в артериальном отделе 674,3±0,5 мкм/с, в венозном – 537,1±0,6 мкм/с. Через 3, 6, 12 месяцев после лечения состояние капилляров, в связи с сохраняющейся окклюзионной нагрузкой,

практически не изменилось и находилось примерно на том же уровне, что и через 1 месяц после лечения.

Таким образом, после комплексной терапии, включающей коррекцию окклюзии методом избирательного пришлифовывания, местную противовоспалительную терапию, иньекции препарата гиалуроновой кислоты, происходило более выраженное и долгосрочное купирование признаков хронического генерализованного пародонтита в тканях пародонта, чем в подгруппе, где избирательное пришлифовывание не применяли. Применение препарата гиалуроновой кислоты в комплексном лечении пародонтита без избирательного пришлифовывания зубов дает менее выраженный и менее стойкий клинический эффект. Период ремиссии в подгруппе 3б был значительно короче, чем в подгруппе 3а.

Влияние использования коррекции окклюзионных нарушений с помощью электронейростимуляции жевательной мускулатуры и избирательного пришлифовывания зубов в комбинации с местной противовоспалительной терапией, обработкой пародонтальных карманов с помощью лазерного излучения и применением препарата гиалуроновой кислоты на клиническое течение пародонтита

При обследовании пациентов не было обнаружено патологии опорно-двигательного аппарата, центральной и периферической нервной системы, а также не выявлена патология вестибулярной системы. На момент проведения стабилометрического исследования состояние пациентов оценивали как удовлетворительное, другими заболеваниями, кроме стоматологической патологии, они не страдали. Отсутствующих зубов у пациентов не было.

При сборе анамнеза у 35 (47,9%) пациентов были выявлены жалобы на головную боль, у 4 (5,5%) – боль в ушах, 9 (12,3%) пациентов жаловались на нарушение сна, связанное со скрежетом зубов. Кроме того, у части пациентов были выявлены следующие симптомы: усталость в жевательных мышцах у 69 (94,5%), боли в жевательных мышцах – в 55 (75,3%) случаях, чрезмерное напряжение и сжатие челюстей во время стресса или физической нагрузки – у 70 (95,9%) пациентов.

При изучении глубины пародонтальных карманов вокруг зубов у пациентов с повышенной окклюзионной нагрузкой она составляла 4,1±0,03 мм.

При исследовании подвижности зубов 88 (22,9%) были в пределах физиологической подвижности, 157 (40,8%) имели 1 степень подвижности, 117 (30,4%) - 2 степень и 23 (5,9%) - 3 степень подвижности.

Индекс рецессии десны колебался по всей группе от 28,9% до 37,1%, при исследовании индекса зубного налета на апроксимальных поверхностях зубов (API) гигиеническое состояние рта было признано неудовлетворительным (71,9%), то есть большинство пациентов не принимали активного участия в проведении индивидуальных гигиенических мероприятий. Индекс кровоточивости сосочков (PBI) был в пределах 1 – 2 степени, индекс потери десневого прикрепления (CAL) колебался от 2 до 4 мм (2,8±0,05 мм).

В ходе исследования при получении данных результатов нами был разработан алгоритм диагностических мероприятий данной категории больных, с использованием дополнительных методов обследования, включающий в себя компьютерный анализ окклюзии в сочетании с электромиографией, капилляроскопию и исследования на стабилоплатформе, которые позволяют обеспечивать всестороннюю диагностику степени нарушений в тканях пародонта, жевательных мышцах и постуральной системы и перейти к персонифицированному лечению пациентов (Схема 1).

У всех пациентов были выявлены нарушения окклюзионных взаимоотношений в виде наличия множественных супраконтактов, увеличение времени разобщения зубных рядов и несимметричности распределения жевательной нагрузки (Рисунок 2).

Практически у всех пациентов, имеющих нарушения при изучении положения тела в пространстве, наблюдали отклонения в работе мышц.

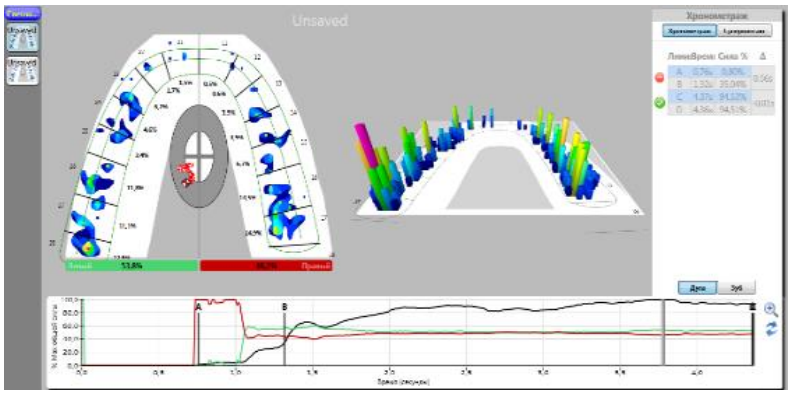

Рисунок 2 -Регистрация окклюзии с помощью прибора T-Scan

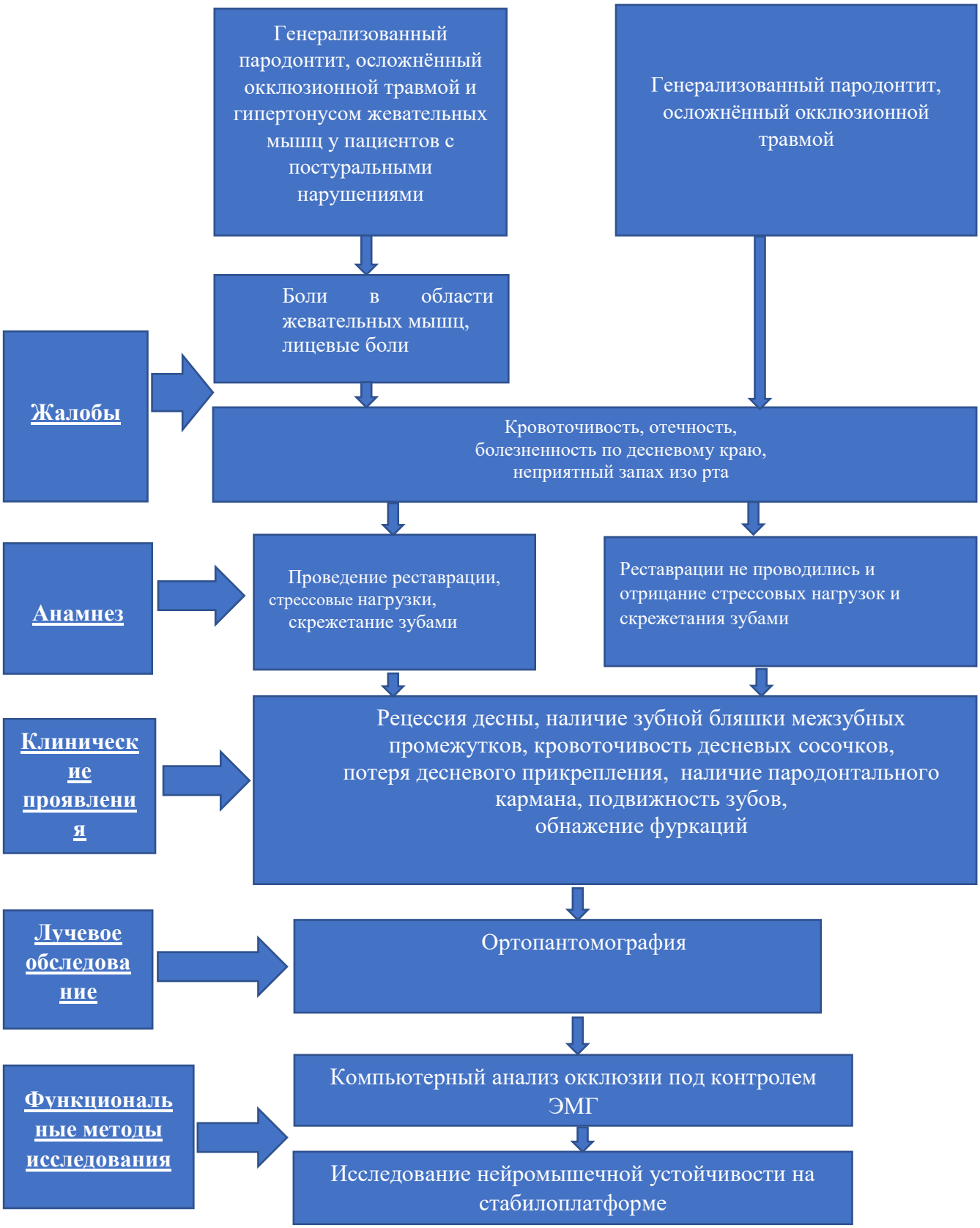

Схема 1 - Алгоритм диагностики
при пародонтите, осложнённом окклюзионной травмой и гипертонусом жевательных мышц у пациентов с постуральными нарушениями

При проведении поверхностной электромиографии жевательных мышц и мышц шеи были получены следующие результаты: асимметрия работы височных (63–79%), жевательных (52–76%) мышц, мышц шеи (51–69%), повышение показателей функциональной активности мышц шеи (28–92%). При анализе жевательной пробы отмечали нарушение симметричности жевания (7–59%), частоты, амплитуды, фазности и суммарного биопотенциала жевания. При этом выявлен преимущественно односторонний тип жевания.

В результате наших наблюдений выявлено, что функция равновесия в стандартной стойке теста Ромберга регистрировалась без каких-либо нарушений практически у всех пациентов. Однако при изменении положения нижней челюсти (сжатие или открывание рта) у всех пациентов группы до лечения регистрировали значительные постуральные нарушения.

При выполнении тестов на предмет выявления заинтересованности центральных или вертеброгенных механизмов (с поворотом головы и оптокинетический тест) не получили подтверждения существенных нарушений функции равновесия ни в одном наблюдении.

Исследование данных динамических тестов (тест на устойчивость, тест с мишенью) дало важную информацию о состоянии постуральной системы в целом у данной категории больных, в отличие от статических тестов (Таблица 5).

Таблица 5 - Исследование теста Ромберга в стандартном режиме и при различных его модификациях (M±m; p <0,05)

Параметры	Смещение по фронтали МО (x), мм	Смещение по сагиттали МО (y), мм	Среднийразб-рос – R, мм	Средняя скорость перемещения ЦД – V, мм/сек	Длина в зависимости от площади – LFS, 1/мм	Площадь эллипса – ELLS, кв. мм	Индекс скорости - IV
Стандарт-ный тест Ромберга	-3,08±0,03	-2,06±0,07	1,68±0,5	7,1±0,05	5,07±0,05	19,8±0,03	4,19±0,09
Модификация теста с открытым ртом	1,08±0,05	-6,91±0,02	1,88±0,3	6,24±0,03	3,778±0,05	24,8±0,01	3,76±0,07
Модификация теста со сжатой челюстью	2,31±0,06	2,43±0,01	2,18±0,6	7,21±0,06	3,837±0,08	25,8±0,04	4,28±0,04

Таким образом, у пациентов с окклюзионными нарушениями при изменении положения нижней челюсти (открывание рта или сжатие) регистрировали значительные постуральные нарушения. Поэтому использование биомеханического подхода, включая нейрофизиологические методы оценки состояния мышечной мускулатуры и компьютерную стабилометрию в обследовании пациентов с нарушениями окклюзионных взаимоотношений, является важной частью коррекции как ранних, так и поздних постуральных нарушений у данных пациентов.

На основании проведенного исследования и с учетом полученных данных нами разработан алгоритм действий при выявленных окклюзионных и постуральных нарушениях (Схема 2.).

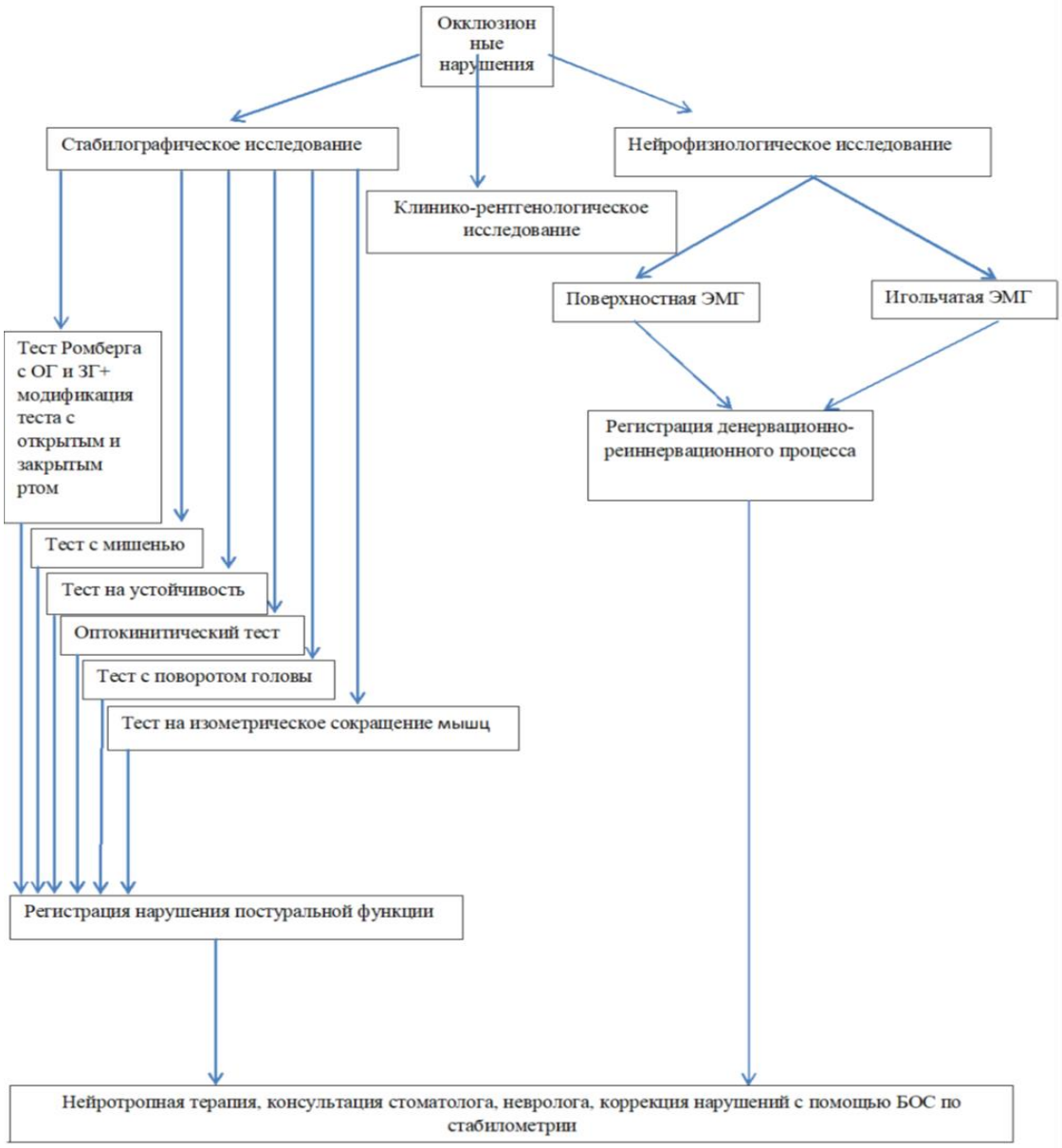

Схема 2 - Алгоритм действий при окклюзионных и постуральных нарушениях

В подгруппе 4а в комплекс лечебных мероприятий была включена электронейростимуляция. Ее применение на нейропроводящие пути жевательных, височных и шейных мышц позволяло снять напряжение жевательной мускулатуры, проводило депрограммирование мышц, облегчало боль в области лица и шеи, способствовало выбору рационального пришлифовывания окклюзионных контактов. В подгруппе 4б электронейростимуляцию не проводили.

В подгруппе 4а после лечения при изучении клинических признаков пародонтита у 219 зубов произошло значительное уменьшение степени их подвижности, а именно: через месяц 117 (53,5%) зубов были в пределах физиологической подвижности, у 72 (33%) – имелась 1 степень подвижности, 23 (10,5%) – имели 2 степень подвижности и 7 (3,0%) – 3 степень подвижности. Через 3, 6, 12 месяцев подвижность зубов в этой подгруппе не увеличилась.

В подгруппе 4б через месяц после лечения также наблюдалось снижение подвижности зубов (116 зубов): 83 (50%) зуба были в пределах физиологической подвижности, у 53 (32%) – имелась 1 степень подвижности, 42 (14,5%) – имели 2 степень и 6 (3,5%) – 3 степень подвижности. Через 3 и 6 месяцев степень подвижности зубов в этой подгруппе не увеличилась. Через 12 месяцев после лечения в подгруппе 4б появилась тенденция к увеличению степени подвижности зубов, а именно: 75 (45,1%) зубов оставались в пределах физиологической подвижности, у 50 (30,2%) – имелась 1 степень подвижности, 30 (19,7%) – имели 2 степень и 8 (5%) – 3 степень подвижности.

Глубина пародонтальных карманов через месяц после лечения в обеих подгруппах снизилась: в подгруппе 4а до 2,0±0,01 мм, в подгруппе 4б до 2,1±0,01 мм. В подгруппе 4а через 3 месяца результат оставался стабильным на уровне 2,0±0,01 мм, через 6 месяцев появилась тенденция к увеличению глубины пародонтальных карманов 2,1±0,05 мм, через 12 месяцев этот показатель увеличился до 2,3±0,03 мм. В подгруппе 4б, где электронейростимуляция не проводилась, тенденция к увеличению появилась уже к третьему месяцу; глубина пародонтальных карманов через 3,6,12 месяцев составила: 2,2±0,03 мм, 2,3±0,04 мм, 2,6±0,03 мм, соответственно.

В группе 4а индекс кровоточивости десневых сосочков (PBI) за весь период после лечения не превышал 1 - первая степень. В подгруппе 4б этот показатель через 1 и 6 месяцев после лечения также не превышал 1, а через 12 месяцев ухудшился и находился в пределах 1-2 степени.

При исследовании индекса зубного налета на апроксимальных поверхностях зубов (API) гигиеническое состояние рта за период всего наблюдения в обеих подгруппах

признано удовлетворительным, а индекс составил в подгруппе 4а - 55% через 1 месяц, 57% – через 3 месяца, 63% – через 6 месяцев, 66% – через 12 месяцев, а в подгруппе 4б - 56%, 58%, 62%, 68%, соответственно. Показатели рецессии десны в подгруппе 4а через 1, 3, 6, 12 месяцев после лечения находились в пределах от 16% до 23%. В подгруппе 4б показатели были хуже: через 1, 3, 6 месяцев от 17% до 25%, через 12 месяцев – от 19% до 27%.

Индекс потери десневого прикрепления (CAL) в подгруппе 4а составил через 1, 3 месяца 1,2±0,01 мм, через 6 месяцев – 1,3±0,02 мм, через 12 месяцев – 1,4±0,06 мм. В подгруппе 4б значения этого индекса были через 1 месяц 1,2±0,05 мм, через 3 месяца – 1,4±0,02 мм, через 6 месяцев – 1,6±0,02 мм, через 12 месяцев – 1,8±0,02 мм.

Таким образом, комбинированное применение коррекции оклюзионных нарушений с помощью электронейростимуляции жевательной мускулатуры и избирательного пришлифовывания зубов в сочетании с местной противовоспалительной терапией, обработкой пародонтальных карманов с помощью инфракрасного светодиодного лазерного излучения, введением препарата гиалуроновой кислоты показало большую эффективность изменений клинических показателей при пародонтите по сравнению с группой 4б, где для корреции оклюзионных нарушений электронейростимуляцию не применяли. В отдаленные сроки после лечения большая часть клинических показателей имели статистически достоверные отличия между исследуемыми подгруппами 4а и 4б ($p<0,05$).

При контроле окклюзии с помощью аппарата T-Scan III в подгруппе 4а после проведения коррекции оклюзионных нарушений у всех пациентов наблюдали более симметричные контакты, которые были распределены равномерно. Вектор суммарной нагрузки существенно не изменился (Таблица 6). Через 3,6,12 месяцев показатели, получаемые с помощью программы T-Scan в подгруппе 4а существенно не менялись.

Показатели БЭА при электромиографии после коррекции оклюзионных нарушений в подгруппе 4а в покое снизились до: ТА1,1±0,8 (L) -1,3 ±0,1 (R) мкВ; ММ1,2±0,5 (L) – 1,7±0,6 (R) мкВ; SCM1,2±0,3 (L) -1,4±0,3 (R) мкВ. Через 1, 3, 6, 12 месяцев были выявлены практически такие же показатели БЭА, симметрии и синергии, что свидетельствовало о сбалансированной работе мышц.

В подгруппе 4б после избирательного пришлифовывания зубов у всех пациентов наблюдали симметричные контакты, которые были более равномерно распределены по всей зубной дуге. Общее процентное соотношение долевого участия правой и левой стороны между записями было 46,5% и 53,5%. Также время разобщения в среднем составляло норму – 0,39±0,02сек, что подтверждается данными ЭМГ. Вектор суммарной

нагрузки в большинстве случаев был прямолинеен, начинался, как правило, в области зубов фронтального отдела и заканчивался в центральной зоне. Пациенты отмечали более комфортное и плотное смыкание зубных рядов. Через 1 месяц общее процентное соотношение жевательной нагрузки ухудшилось, но оставалось относительно симметричным - 43,7% справа и 56,3% слева, время разобщения 0,34±0,03сек. Супраконтактов не наблюдали. Вектор суммарной нагрузки существенно не изменился. Через 3, 6, 12 месяцев данные с помощью программы T-ScanIII существенно не отличались от данных, полученных через 1 месяц после лечения (Таблица7).

Таблица 6. - Результаты обследования в подгруппе 4а с помощью программы T-Scan после лечения (M±m; p <0,05)

Показатели	Стороны	После избирательного пришлифовывания	ч/з 1 мес	ч/з 3 мес	ч/з 6 мес	ч/з 12 мес
Общее % соотношение жевательной нагрузки	правая	48,9	48,2	50,1	51,4	52,0
	левая	51,1	51,8	48,9	48,6	48,0
Время разобщения, сек (интервал CD, N = 0,3 сек)		0,33±0,02	0,36±0,07	0,35±0,05	0,39±0,02	0,33±0,01

Таблица 7. - Результаты анализа окклюзии с помощью программы T-ScanIII в подгруппе 4б (M±m; p <0,05)

Показатели	Стороны	После изб. пришлиф.	ч/з 1 мес	ч/з 3 мес	ч/з 6 мес	ч/з 12 мес
Общее % соотношение жевательной нагрузки	правая	46,5	43,7	41,3	45,6	42,9
	левая	53,5	56,3	58,7	54,4	57,1
Время разобщения, сек (интервал CD, N = 0,3 сек)		0,39±0,02	0,34±0,03	0,38±0,01	0,37±0,01	0,39±0,04

По данным электромиографии в подгруппе 4б после избирательного пришлифовывания зубов показатели БЭА в покое снизились. Через 1 месяц после лечения миографические показатели немного ухудшились, что свидетельствовало о менее сбалансированной работе мышц, чем в подгруппе 4а. Отличия между подгруппами сохранялись через 3, 6, 12 месяцев.

Анализируя эти данные, можно говорить о том, что при коррекции окклюзии с помощью избирательного пришлифовывания зубов без использования электронейростимуляции жевательной мускулатуры, на фоне гипертонуса жевательных мышц не удается добиться полностью сбалансированной работы мышечного аппарата в течение продолжительного промежутка времени.

Оценка капиллярной сети в подгруппе 4а выявила через 1 месяц после проведения лечения, что показатели микроциркуляции были близки к средним значениям показателей здорового пародонта. Диаметр капилляров изменился в сторону уменьшения, в артериальном колене он составлял в среднем 6,3±0,05мкм, в венозном - 8,1±0,06 мкм. Плотность капиллярной сети уменьшилась в МД и составляла 4,2%, в ПД – 2,7%, в ПС – 4,5%. Увеличилась скорость кровотока, линейная скорость кровотока составляла в среднем в артериальном отделе 591,1±0,6 мкм/с, в венозном – 633,2±0,5 мкм/с. Объемная скорость кровотока составляет в среднем в артериальном отделе 49801,5 ±0,3 мкм³/с, в венозном - 51320,3±0,7 мкм³/с. Через 3, 6, 12 месяцев после лечения показатели скорости кровотока, плотности капиллярной сети, длины капилляров и их диаметра оставались достаточно стабильными, явных ухудшений не наблюдали.

При капилляроскопии в подгруппе 4б через месяц после лечения диаметр капилляров и плотность капиллярной сети уменьшилась, наблюдалось снижение отека периваскулярных тканей. Через 3, 6, 12 месяцев после лечения показатели скорости кровотока, плотности капиллярной сети, длины капилляров и диаметра капилляров оставались достаточно стабильными. Отмечали ускорения кровотока. Линейная скорость кровотока составляла в среднем в артериальном отделе 688,3±0,2 мкм/с, в венозном – 603,4±0,2 мкм/с. Объемная скорость кровотока составляла в среднем в артериальном отделе 48940,2±0,4 мкм³/с, в венозном - 51320,4±0,5 мкм³/с.

Таким образом, в подгруппе, где для коррекции окклюзионных нарушений наряду с избирательным пришлифовыванием зубов использовали электронейростимуляцию, происходило достаточно быстрое купирование признаков хронического генерализованного пародонтита, проявляющихся в уменьшение подвижности зубов, снижении кровоточивости десен и степени глубины пародонтальных карманов. Кроме того, наблюдали признаки удлинения и расширения сосудов, изменение соотношения диаметра артериол и венул в сторону увеличения просвета венул. Рентгенологическая картина при этом свидетельствовала о переходе пародонтита в стадию стойкой ремиссии (до 12 месяцев после лечения). В контрольной подгруппе, где электронейростимуляцию не применяли, эффективность комплексного лечения была ниже и давала менее стойкий, более кратковременный противовоспалительный эффект. Очевидно, это связано с тем,

что применение только избирательного пришлифовывания зубов, без использования электронейростимуляции на фоне гипертонуса жевательной мускулатуры, не позволяет в полной мере устранить окклюзионные нарушения, о чем свидетельствует усиление мышечного дисбаланса в отдаленные сроки после лечения.

Миорелаксирующая терапия в виде электронейростимуляции, способствует более быстрому достижению оптимальных окклюзионных контактов при проведении избирательного прошлифовывания под контролем T-scan и ЭМГ. Общее процентное соотношение жевательной нагрузки становится более симметричным, время разобщения (интервал CD) уменьшается до 0,37 ±0,04 с, что улучшает показатели симметрии и синергии жевательных мышц по данным ЭМГ. Окклюзионные соотношения сохраняются стабильными через 1, 3, 6, 12 мес. после проведения пришлифовывания супраконтактов

Миорелаксирующая терапия, способствует устранению функциональной перегрузки тканей пародонта, снижению воспаления и удлинению сроков ремиссии.

На основании вышеизложенного разработан алгоритм комплексного лечения пациентов с генерализованным пародонтитом, осложнённым окклюзионной травмой и гипертонусом жевательных мышц и постуральными нарушениями (Схема 3).

Таким образом, в результате проведенного исследования установлено, что коррекция окклюзионных нарушений является неотъемленной составной частью комплексной терапии пародонтита. От качества ее проведения зависит эффективность всех дальнейших мероприятий, используемых при лечении данного заболевания. Устранение функциональной перегрузки пародонта, за счет коррекции окклюзионных нарушений методом избирательного пришлифовывания по данным программы T-scan III, способствует более быстрому купированию воспаления, улучшает микроциркуляцию в тканях пародонта и удлиняет сроки ремиссии, что позволяет добиваться более стабильных и долгосрочных клинических результатов.

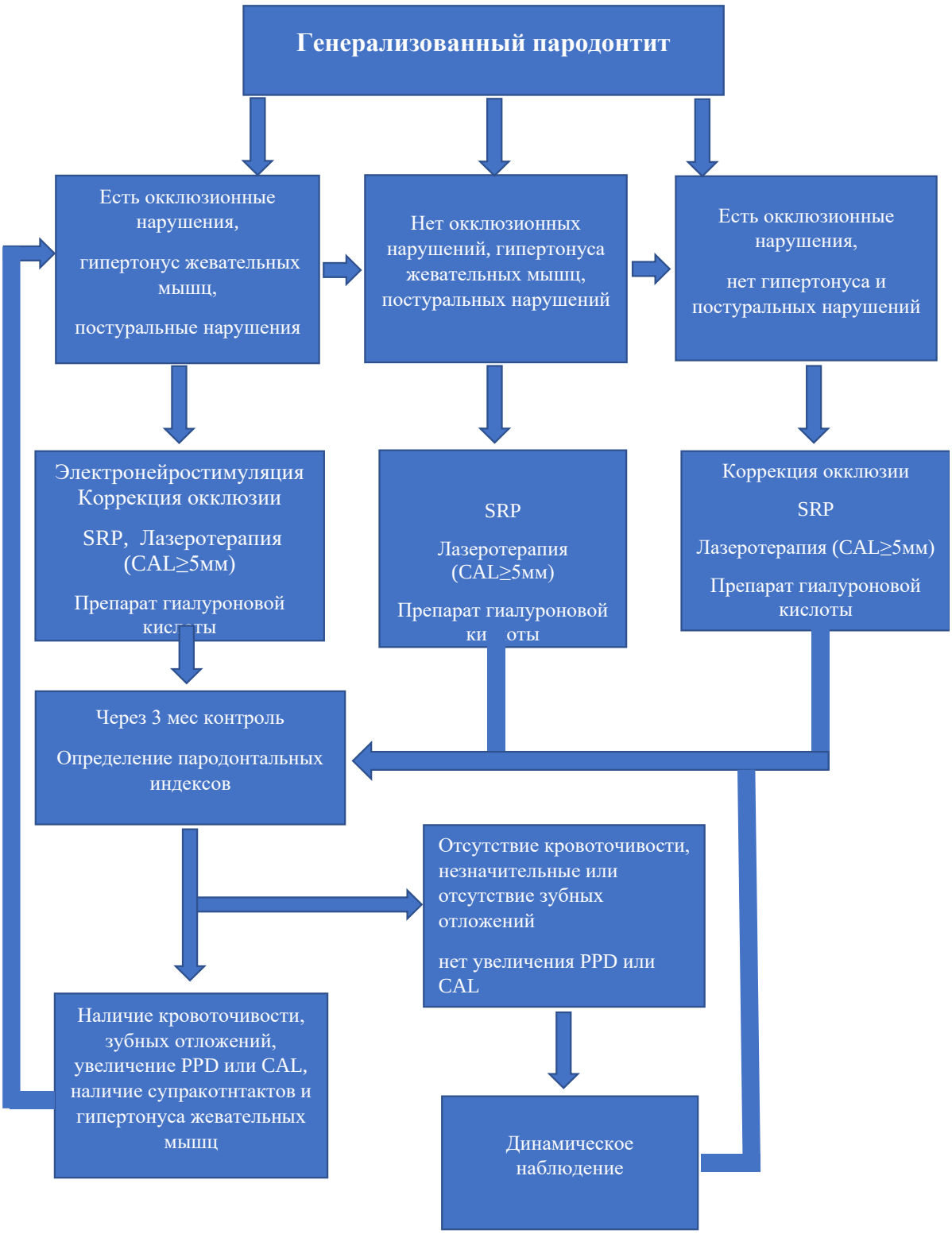

Схема 3 - Алгоритм комплексного лечения пациентов с генерализованным пародонтитом, осложнённым окклюзионной травмой, гипертонусом жевательных мышц и постуральными нарушениями

ВЫВОДЫ

1. Разработанный алгоритм диагностических мероприятий, включающий в себя компьютерный анализ окклюзии в сочетании с электромиографией, капилляроскопию и исследования на стабилоплатформе, позволяет обеспечивать всестороннюю диагностику степени нарушений в тканях пародонта, жевательных мышцах и постуральной системы и перейти к персонифицированному лечению пациентов.

2. Оклюзионная травма играет существенную роль в развитии пародонтита и осложняет его течение, частота окклюзионных нарушений у пациентов с генерализованным пародонтитом составляет 98,4%. Оптимизация окклюзионных взаимоотношений позволяет получить более длительный период ремиссии при лечении генерализованного пародонтита.

3. Проведенное исследование доказывает, что синхронное проведение диагностических тестов, включающих в себя компьютерную диагностику окклюзии, электромиографию и капилляроскопию позволяет получать более объективные диагностические данные, характеризующие клиническую картину течения генерализованного пародонтита.

4. У всех пациентов с генерализованным пародонтитом, имеющих постуральные изменения в виде нарушения тестов с открытым ртом и при максимальном волевом сжатии, а также гипертонусом жевательных мышц, имеются серьезные нарушения окклюзионных взаимоотношений типа смещения центра силы и множественных супраконтактов. Электромиография выявляет ассиметричные и асинергичные сокращения жевательных и височных мышц при максимальном волевом сжатии, а также возможное участие грудино-ключично-сосцевидной мышцы при максимальном волевом сжатии и глотании.

5. Нормализация окклюзии методом избирательного пришлифовывания под контролем прибора T-Scan и электромиографии способствует улучшению клинических и функциональных показателей при пародонтите. Проведение противовоспалительной терапии на фоне коррекции окклюзии с помощью избирательного пришлифовывания зубов способствует более стойкому купированию признаков хронического генерализованного пародонтита, чем проведение противовоспалительной терапии без избирательного пришлифовывания зубов, что проявляется в снижении кровоточивости десен, уменьшении подвижности зубов через год после лечения на 0,3±0,02 уе, глубины пародонтальных карманов на 1,1±0,06 мм по сравнению с контрольной группой. Кроме того, при анализе микроциркуляции в области зубов, имеющих супраконтакты, отмечали явления ускорения кровотока и снижения отека периваскулярных тканей, увеличение

линейной скорости кровотока в венозном отделе (ВО) на 97,0±0,3 мкм/с по сравнению с контрольной группой.

6. Коррекция окклюзии в сочетании с обработкой пародонтальных карманов с помощью инфракрасного (длина волны 810 нм) высокоэнергетического светодиодного лазерного излучения способствует улучшению результатов лечения генерализованного пародонтита средней степени тяжести, осложненного окклюзионной травмой. Проведение обработки пародонтальных карманов с помощью лазерного излучения без избирательного пришлифовывания зубов дает менее стойкий клинический эффект при лечении генерализованного пародонтита.

7. Применение препарата гиалуроновой кислоты в комплексном лечении пародонтита на фоне коррекции окклюзионных нарушений с помощью избирательного пришлифовывания зубов способствует более выраженному и долгосрочному купированию признаков воспаления в тканях пародонта. Лечебный эффект через год после лечения проявлялся более низкой степенью кровоточивости десен, уменьшением глубины пародонтальных карманов на 1,2±0,07 мм и степени подвижности зубов на 1,5±0,04 уе по сравнению с показателями до лечения, при этом не наблюдали увеличения потери клинического прикрепления десны. Эти изменения происходили на фоне улучшения микроциркуляции в виде уменьшения диаметра капилляров переходного отдела на 2,9±0,05 мкм. При применении препарата гиалуроновой кислоты без избирательного пришлифовывания зубов наблюдается менее выраженный и менее стойкий клинический эффект, сокращается срок ремиссии, проявляющийся в усилении кровоточивости десен, увеличении глубины пародонтальных кармановна 0,2±0,03 мм, потери прикрепления на 0,8±0,03 мм, а степени подвижности зубов на 0,6±0,07 уе в отдаленные сроки после лечения. Также в тканях пародонта на фоне окклюзионных нарушений сохраняются патологические изменения микроциркуляции, например, диаметр капилляров переходного отдела в отдаленные сроки после лечения уменьшился всего на 0,9±0,07 мкм, несмотря на проведенную противовоспалительную терапию.

8. Миорелаксирующая терапия в виде электронейростимуляции, способствует более быстрому достижению оптимальных окклюзионных контактов при проведении избирательного пришлифовывания под контролем T-scan и ЭМГ. Общее процентное соотношение жевательной нагрузки становится более симметричным, время разобщения (интервал CD) уменьшается до 0,37 ±0,04 с, что улучшает показатели симметрии и синергии жевательных мышц по данным ЭМГ. Окклюзионные соотношения сохраняются стабильными через 1, 3, 6, 12 мес. после проведения пришлифовывания супраконтактов.

9. Миорелаксирующая терапия с помощью электронейростимуляции, позволяет добиться оптимальных окклюзионных контактов при проведении избирательного пришлифовывания зубов, что способствует устранению функциональной перегрузки тканей пародонта, снижению воспаления и удлинению сроков ремиссии при пародонтите, осложненным окклюзионной травмой и гипертонусом жевательных мышц.

10. Разработанный алгоритм комплексного лечения, включающий в себя коррекцию окклюзии с помощью избирательного пришлифовывания зубов и электронейростимуляции жевательной мускулатуры в комбинации с местной противовоспалительной терапией, обработкой пародонтальных карманов с помощью лазерного излучения и применением препарата гиалуроновой кислоты, позволяет повысить эффективность лечения и увеличить период ремиссии при пародонтите, осложненным окклюзионной травмой и гипертонусом жевательных мышц.

ПРАКТИЧЕСКИЕ РЕКОМЕНДАЦИИ

1. При пародонтите для оценки состояния окклюзии, жевательных мышц и микроциркуляции пародонта необходимо проводить синхронное диагностическое тестирование, включающее в себя компьютерную диагностику окклюзии, электромиографию жевательной мускулатуры и капилляроскопию тканей пародонта.

2. Для контроля эффективности коррекции окклюзионных нарушений с помощью избирательного пришлифовывания зубов при пародонтите следует проводить обследование с использованием аппарата T-ScanIII и электромиографию мышц лица и шеи.

3. При генерализованным пародонтите, осложнённым окклюзионной травмой и гипертонусом жевательных мышц алгоритм обследования пациентов, наряду со стандартными методами, должен включать компьютерный анализ окклюзии в сочетании с электромиографией, капилляроскопию и исследования на стабилоплатформе, что позволяет обеспечивать всестороннюю диагностику степени нарушений в тканях пародонта, жевательных мышцах и постуральной системы и перейти к персонифицированному лечению пациентов. Алгоритм диагностики или его блоки можно использовать для оценки состояния пациента на всех этапах лечения.

4. Для повышения эффективности лечения пародонтита обработку пародонтальных карманов с помощью инфракрасного (длина волны 810 нм) высокоэнергетического светодиодного лазерного излучения следует проводить после коррекции нарушения окклюзии.

5. Для повышения эффективности лечения пародонтита препараты гиалуроновой кислоты следует применять после коррекции нарушения окклюзии.

6. Коррекцию нарушения окклюзии с помощью избирательного пришлифовывания зубов при генерализованном пародонтите, осложнённым окклюзионной травмой и гипертонусом жевательных мышц, следует проводить после электронейростимуляции жевательной мускулатуры.

7. Лечение генерализованного пародонтита, осложнённого окклюзионной травмой и гипертонусом жевательных мышц, следует проводить по алгоритму, включающему в себя коррекцию окклюзии с помощью избирательного пришлифовывания зубов и электронейростимуляции жевательной мускулатуры в кобинации с местной противовоспалительной терапией, обработкой пародонтальных карманов с помощью лазерного излучения и применением препарата гиалуроновой кислоты, что позволяет повысить эффективность лечения и увеличить период ремиссии.

СПИСОК РАБОТ, ОПУБЛИКОВАННЫХ ПО ТЕМЕ ДИССЕРТАЦИИ

1. Основы окклюзии в терапевтической стоматологии: учебное пособие. Л.А. Мамедова, **О.И. Ефимович,** М.Н. Подойникова. - М.: Медицинская книга, 2012. – 44 с.

2. **Ефимович, О.И**. Сочетанное применение электромиографии и программы T-scan для коррекции окклюзионных нарушений при заболеваниях пародонта и миофасциальном синдроме/ **О.И.Ефимович**, Л.А. Мамедова // **Военно-медицинский журнал**.- 2014.- № 6. - С.65-67.

3. Кречина, Е.К. Особенности микроциркуляторных нарушений при воспалительных заболеваниях пародонта / Е.К.Кречина, Ф.К.Мустафина, Н.В Ефремова, О.И.Ефимович, В.В.Маслова // **Стоматология.** - 2014. Т. 94. № 6-2. С. 28.

4. Кречина, Е.К. Антибактериальное действие фотодинамической терапии при лечении заболеваний пародонта по данным ПЦР-диагностики (тезисы) / Е.К.Кречина, Н.В Ефремова, **О.И.Ефимович**, Е.Н.Николаева, А.В.Рассадина, Г.В. Согачев // **Российский биотерапевтический журнал**.- 2015. - Т. 14.- № 4.- С. 86.

5. Кречина, Е.К. Гемодинамика тканевого кровотока при воспалительных заболеваниях пародонта / Е.К.Кречина, Ф.К Мустафина. Н.В. Ефремова, **О.И. Ефимович** // **Стоматология.** - 2015. Т. 94. № 6-2. С. 83-84.

6. **Ефимович, О.И.** Коррекция окклюзионных нарушений при заболеваниях пародонта / **О.И. Ефимович**, Л.А. Мамедова, Е.К. Кречина, И.В.Погабало, Е.В. Рожнова // **Стоматология.** - 2015. - Т. 94. - № 6-2.- С. 80-81.

7. Кхир Бек, М. Опыт применения стабилометрического исследования у пациентов с выраженными окклюзионными нарушениями / М. Кхир Бек, **О.И. Ефимович,** Л.А. Мамедова // **Медицинский алфавит**.- 2016. – Т.1. - №10. - С.38-43.

8. **Ефимович, О.И.** Применение методов функциональной диагностики при лечении заболеваний пародонта / **О.И. Ефимович,** Л.А. Мамедова // **Медицинский алфавит**. - 2016, Т.2. - № 9. - С.25-35.

9. **Ефимович, О.И.** Влияние нарушения окклюзии на этиологию возникновения заболеваний пародонта **/ О.И. Ефимович,** Л.А. Мамедова // **Пародонтология.**- 2016. - № 2 (79). - С.35-38.

10. Кхир Бек, М. Использование компьютерной стабилографии и нейрофизиологических методов исследования в диагностике постуральных и денервационных нарушений при пародонтите / М. Кхир Бек, **О.И. Ефимович**, Л.А. Мамедова // **Стоматология для всех.** – 2016.- №2. - С.14-21.

11. **Ефимович, О.И.** Значение окклюзионной нагрузки на состояние зубов (обзор+кл. случай) / О.И. Ефимович, Л.А. Мамедова, Т.Н. Сиукаева // **Медицинский алфавит**. – 2016.- Т. 2. - № 18(281). - С.41-44.

12. Болдин, А.В. Патологическая окклюзия и дисфункция височно-нижнечелюстного сустава в патогенезе соматогенного кохлеовестибулярного синдрома /А.В.Болдин, Л.Г. Агасаров, М.В.Тардов, Н.Л. Кунельская, **О.И. Ефимович,** Л.А. Мамедова // **Медицинский алфавит.** - 2016. – Т.3. - №.21(284).- С.60-64.

13. Ефремова, Н.В Эффективность фотодинамического воздействия на пародонтопатогены при лечении воспалительных заболеваний пародонта (тезисы) / Н.В.Ефремова, Е.К.Кречина, Л.К Демидова, **О.И Ефимович**, А.В. Рассадина // **Российский биотерапевтический журнал**. - 2017. -Т. 16. - № S1.- С. 35.

14. Ефимович, О.И. Гипертонус жевательных мышц и его возможные последствия при проведении эндодонтического лечения (клиническое наблюдение) **/ О.И. Ефимович,** Л.А. Мамедова // **Медицинский алфавит.** -2017. – Т.3. - № 24(321) . - С.16-19.

15. **Ефимович, О.И.** Использование препаратов гиалуроновой кислоты в комплексном лечении воспалительных заболеваний пародонта (обзор литературы). **О.И. Ефимович** // **Клиническая стоматология**.- 2018.- № 1(85). – С.28-33.

16. **Ефимович, О.И.** Комбинированное лечение пациентов с окклюзионными нарушениями, генерализованным пародонтитом и гипертонусом жевательных мышц / **О.И. Ефимович**, Л.А. Мамедова // **Медицинский алфавит**. - 2018. – Т.2. - № 8(345) . - С.38-43.

17. **Ефимович, О.И.** Диагностика постуральных и окклюзионных нарушений у пациентов с гипертонусом жевательных мышц и генерализованным пародонтитом / **О.И. Ефимович**, Л.А. Мамедова // **Стоматология для всех**. - 2018. - № 1. - С.32-36.

18. **Ефимович, О.И.** Использование лазерного излучения в комплексном лечении пациентов с окклюзионными нарушениями и генерализованным пародонтитом / **О.И. Ефимович,** Л.А. Мамедова // **Российский стоматологический журнал.** - 2018. – Т.22. - № 2. - С.88-92.

19. **Ефимович, О.И.** Комбинированное лечение окклюзионных нарушений и пародонтита с помощью биорепарации / **О.И. Ефимович**, Л.А. Мамедова // **Институт стоматологии**. - 2018. - № 79. – С.23-26.

20. **Патент на изобретение № 2681915** Российская Федерация, МПК A61C 3/02, A61N 1/32, A61N 5/06, A61M 31/00, A61K 31/728, A61P 1/00. Способ лечения воспалительных заболеваний пародонта у пациентов с окклюзионными нарушениями зубных рядов / **О.И. Ефимович,** Л.А. Мамедова; патентообладатель ГБУЗ МО «Московский областной научно-исследовательский клинический институт им. М.Ф. Владимирского. – 2018114716, заявл. 20.04.2018; **опубл.13.03.2019, Бюл. № 8** – 8 с.