На правах рукописи

Тарбаев

Иван Сергеевич

ОБОСНОВАНИЕ ПРИМЕНЕНИЯ ПРОТЕЗОВ ПРИ ХИРУРГИЧЕСКОМ ЛЕЧЕНИИ ГАСТРОЭЗОФАГЕАЛЬНОЙ РЕФЛЮКСНОЙ БОЛЕЗНИ

3.1.9. –хирургия

АВТОРЕФЕРАТ

диссертации на соискание ученой степени

кандидата медицинских наук

Санкт-Петербург

2021

Работа выполнена в Федеральном государственном бюджетном образовательном учреждении высшего образования «Первый Санкт-Петербургский государственный медицинский университет им. акад. И.П. Павлова» Министерства здравоохранения Российской Федерации.

Научный руководитель:

Доктор медицинских наук профессор **ВАСИЛЕВСКИЙ Дмитрий Игоревич**

Официальные оппоненты:

ГАЛЛЯМОВ Эдуард Абдулхаевич – доктор медицинских наук профессор Федерального государственного автономного образовательного учреждения высшего образования Первый Московский государственный медицинский университет имени И.М. Сеченова Министерства здравоохранения Российской Федерации (Сеченовский Университет), лечебный факультет, кафедра общей хирургии, заведующий кафедрой.

ХИТАРЬЯН Александр Георгиевич – доктор медицинских наук профессор Федерального государственного бюджетного образовательного учреждения высшего образования «Ростовский государственный медицинский университет» Министерства здравоохранения Российской Федерации, кафедра хирургических болезней № 3, заведующий кафедрой.

Ведущая организация:

Федеральное государственное бюджетное образовательное учреждение высшего образования «Башкирский государственный медицинский университет» Министерства здравоохранения Российской Федерации.

Защита состоится «20» сентября 2021 года в 12.00 часов на заседании совета по защите докторских и кандидатских диссертаций **07.2.002.06** на базе ФГБВОУ ВО «Военно-медицинская академия имени С.М. Кирова» МО РФ по адресу: 194044, Санкт-Петербург, ул. Академика Лебедева, дом 6

С диссертацией можно ознакомиться в фундаментальной библиотеке и на официальном сайте ФГБВОУ ВО «Военно-медицинская академия имени С.М. Кирова» МО РФ.

Автореферат разослан «_____» _____ 2021 года

Ученый секретарь диссертационного совета

доктор медицинских наук доцент

ДЗИДЗАВА Илья Игоревич

ОБЩАЯ ХАРАКТЕРИСТИКА РАБОТЫ

Актуальность темы исследования

Согласно Монреальскому консенсусу (2005 г.) под гастроэзофагеальной рефлюксной болезнью (ГЭРБ) принято понимать патологическое состояние, при котором рефлюкс желудочного содержимого в пищевод вызывает симптомокомплекс заболевания, повреждения слизистой оболочки пищевода и снижает качество жизни пациента (Василевский Д.И. и соавт.,2015; Кляритская И.Л. и соавт., 2006; Свиридова Т.Н и соавт., 2009; Bredenoord A.J. et al., 2013).

Актуальность проблемы ГЭРБ определяется не только высоким уровнем заболеваемости (13–20% пациентов терапевтического профиля в экономически развитых странах мира), но и высоким риском возникновения эзофагеальных и экстраэзофагеальных осложнений. По данным многоцентровых исследований «АРИАДНА» (2006 г.) и «МЭГРЭ» (2006-2007гг.), в России заболеваемость ГЭРБ составляет 12,5 – 13,9% в популяции, что соответствует средним мировым данным. Среди пациентов с клиническими проявлениями ГЭРБ на долю эрозивного эзофагита приходится от 45 до 60%. Пептические стриктуры встречаются у 3 – 5%, пищевод Барретта развивается у 10 – 15% больных ГЭРБ (Горчакова А., 2017; Лазебник Л.Б. и соавт., 2010; Середа Н.Н., 2014; Спасова Т.Е. и соавт., 2015; El-Serag H.B. et al., 2014).

Основным патогенетическим фактором заброса содержимого желудка в пищевод является несостоятельность замыкательного аппарата гастроэзофагеального перехода. Барьерный механизм желудочно-пищеводного соустья включает нижний пищеводный сфинктер (НПС), ножки диафрагмы и пищеводно-диафрагмальную связку (Онучина Е.Е., 2012; Свиридова Т.Н. и соавт., 2009; Mion F. et al., 2014).

Несостоятельность нижнего пищеводного сфинктера бывает функциональной и анатомической, а также первичной и вторичной. Наиболее частой причиной вторичной недостаточности НПС являются изменения

нормальной анатомии в зоне пищеводно-желудочного перехода, развивающиеся при аксиальных (I тип) и смешанных (III тип) грыжах пищеводного отверстия диафрагмы. При данных типах хиатальных грыж пищеводно-желудочный переход смещается в средостение, что приводит к потере синергии между наружным (ножки диафрагмы и пищеводно-диафрагмальная мембрана) и внутренним (НПС) сфинктерами, сглаживанию острого угла Гиса и нарушению замыкательной функции клапана Губарева (Bredenoord A.J., 2012; Mion F. et al., 2014; Yates R.B. et al., 2016).

Важную роль в развитии ГЭРБ играют нарушение кинетики и снижение пищеводного клиренса. Снижение и тем более угнетение пропульсивной моторики пищевода способствуют забросу в него желудочного содержимого, и увеличивают экспозицию кислотного повреждающего воздействия на слизистую оболочку пищевода (Koukias N. et al., 2015; Vardar R. et al., 2013).

Еще одним фактором, приводящим к дезорганизации физиологического антирефлюксного барьера, является стойкая гастродуодельная гипертензия, при которой возникают условия для более частого и более выраженного рефлюкса желудочного содержимого в пищевод (Mion F. et al., 2014; Yates R.B. et al., 2016).

Комбинация всех перечисленных факторов приводит к развитию различных клинических и морфологических проявлений ГЭРБ.

Клиническая картина ГЭРБ может быть представлена типичными (пищеводными) и нетипичными (экстраэзофагеальными) симптомами и синдромами. К типичным проявлениям относятся изжога, отрыжка, одинофагия и дисфагия, боль за грудиной. К внепищеводным относятся бронхолегочные, псевдокардиалгические и рино-фаринго-ларингеальные синдромы заболевания (Василевский Д.И. и соавт.,2015; Горчакова А., 2017; Зверева С.И., 2012; Казакова Т.А., 2014; Hunt R. et al., 2017; Lee L., 2012; Simon H., 2012).

Помимо клинических признаков желудочно-пищеводного заброса, для диагностики ГЭРБ применяется ряд инструментальных исследований, основными из которых являются фиброэзофагогастродуоденоскопия (ФЭГДС), рентгенография пищевода и желудка с контрастированием сульфатом бария, суточная импеданс-pH-метрия и манометрия пищевода. Обязательным критерием диагностики является гистологическое исследование полученных при эндоскопии биоптатов для оценки типа и тяжести изменений слизистой оболочки пищевода (Гришина Е.Е. и соавт., 2013; Зайратьянц О.В. и соавт., 2016; Ивашкин В.Т. и соавт., 2017; Кубышкин В.А. и соавт., 1999; Трухманов А.С. и соавт., 2016; Evans J.A. et al., 2012; Muthusamy V.R. et al., 2015; Pasha S.F. et al., 2014; Patel A. et al., 2015; Worrell S.G. et al., 2013).

Степень разработанности темы исследования

Современный подход к лечению ГЭРБ подразумевает консервативную терапию, включающую ингибиторы протонной помпы, прокинетики и антацидные препараты. Однако на сегодняшний день не существует препаратов, позволяющих эффективно воздействовать на заброс дуоденального содержимого в пищевод, являющегося важным фактором возникновения заболевания. Рефрактерность (частичная или полная) клинических и морфологических проявлений заболевания к фармакологической терапии отмечается у 15 % больных гастроэзофагеальной рефлюксной болезнью (Бордин Д.С. и соавт., 2015; Ивашкин В.Т. и соавт., 2017; Махов В.М. и соавт., 2013; Махов В.М. и соавт., 2013; Симаненков В.И. и соавт., 2017; Pinxteren B. et al., 2013).

Показаниями к хирургическому лечению ГЭРБ являются неэффективность консервативного лечения или развитие заболевания на фоне грыжи пищеводного отверстия диафрагмы (Баулина О.А. и соавт., 2014; Рапопорт С.И., 2009; Prassas D. et al., 2015; Stefanidis D. et al.,2010).

К настоящему времени предложено много методик хирургического лечения ГЭРБ, имеющих свои достоинства и недостатки, показания и

противопоказания. Все варианты хирургической коррекции желудочно-пищеводного заброса подразумевают восстановление нормального замыкательного механизма в зоне гастроэзофагеального перехода путём устранения хиатальной грыжи и выполнения фундопликации (Петров Д.Ю. и соавт., 2014; Пряхин А.Н., 2014; Стрижелецкий В.В. и соавт, 2006; Broeders J.A. et al., 2013; Koch O.O. et al., 2012; Kohn G. et al., 2013; Yates R.B. et al., 2016).

Наиболее распространенным способом устранения грыжи пищеводного отверстия диафрагмы является пластика хиатального отверстия собственными тканями. Выбор методики фундопдикации определяется моторной активностью пищевода (Василевский Д.И. и соавт., 2015; Katz P.O. et al., 2013).

Хирургическое лечение ГЭРБ до сих пор сопровождается высокой частотой рецидива заболевания, достигающей в отдельных исследованиях 40%. Причиной неудовлетворительных результатов оперативных вмешательств в большинстве случаев является повторная дислокация желудочно-пищеводного перехода в средостение вследствие разрушения антирефлюксной реконструкции (Толстокоров А.С. и соавт., 2015; Chabert L.H. et al., 2015).

Для решения данной проблемы предложено много различных технических приемов. Наибольшее распространение получило применение протезирующих материалов для коррекции размеров пищеводного отверстия диафрагмы. Закрытие хиатального отверстия полимерными имплантатами позволяет снизить частоту повторного смещения желудочно-пищеводного перехода в средостение и рецидива гастроэзофагеальной рефлюксной болезни до 5 - 10% (Василевский Д.И. и соавт., 2015; Калинина Е.А. и соавт., 2015; Сигуа Б.В. и соавт., 2019; Хуболов А.М., 2016; Черноусов А.Ф., 2014; Шарапов Т.Л. и соавт., 2015; Banki F. et al., 2016; Hashimi S. et al., 2015; Katz P.O. et al., 2013; Odabasi M. et al., 2014; Prusa A.M. et al., 2017; Yates R.B. et al., 2016).

Однако до настоящего времени отсутствуют общепринятые показания к применению протезов, рекомендации по выбору материала и формы имплантата, методике его фиксации, а также данные об отдалённых результатах использования сетчатых протезов в лечении ГЭРБ при грыжах пищеводного отверстия диафрагмы.

Изложенные положения определяют актуальность дальнейшего изучения целесообразности, эффективности и безопасности применения протезирующих материалов для коррекции размеров хиатального отверстия при хирургическом лечении рефрактерной к консервативной терапии гастроэзофагеальной рефлюксной болезни.

Цель исследования: улучшить результаты хирургического лечения пациентов с гастроэзофагеальной рефлюксной болезнью, резистентной к медикаментозной терапии, с помощью дополнительной коррекции пищеводного отверстия диафрагмы сетчатым протезом.

Задачи исследования

1. Изучить и сравнить отдаленные результаты хирургического лечения пациентов с резистентной к консервативной терапии гастроэзофагеальной рефлюксной болезнью, перенесших лапароскопическую фундопликацию с пластикой хиатального отверстия собственными тканями или в сочетании крурорафии с протезированием сетчатым имплантатом.
2. Оценить риск и характер осложнений или негативных последствий, обусловленных применением сетчатых протезов для пластики пищеводного отверстия диафрагмы.
3. Уточнить показания к применению протезирующих синтетических материалов и усовершенствовать технику протезирования хиатального отверстия.

Научная новизна

Впервые проведен сравнительный анализ отдаленных результатов двух технически различных вариантов хирургического лечения резистентной к консервативной терапии гастроэзофагеальной рефлюксной болезни у

пациентов, перенесших лапароскопическую фундопликацию с пластикой хиатального отверстия собственными тканями или в сочетании крурорафии с протезированием сетчатым имплантатом. Отмечены основные причины неудовлетворительных результатов в зависимости от вида проведенного хирургического лечения резистентной к консервативной терапии ГЭРБ. На основании проведенного анализа доказаны преимущества применения протезирующих материалов, а также уточнены показания к их применению при пластике пищеводного отверстия диафрагмы.

Теоретическая и практическая значимость работы

Изучены непосредственные результаты хирургического лечения пациентов, перенесших лапароскопическую фундопликацию с пластикой хиатального отверстия собственными тканями и сочетании крурорафии с протезированием сетчатым имплантатом. Проведен детальный анализ при рецидиве заболевания и определены его причины. Доказана необходимость применения протезирующих материалов для коррекции размеров хиатального отверстия при хирургическом лечении резистентной к консервативной терапии гастроэзофагеальной рефлюксной болезни.

Конкретизированы показания к применению протезирующих материалов для пластики пищеводного отверстия диафрагмы в антирефлюксной хирургии. Обоснована целесообразность применения методики “mesh-reinforced” – укрепления предварительно сшитых ножек диафрагмы полимерным имплантатом. Разработаны варианты расположения протеза в зоне хиатального отверстия, позволяющие исключить вероятность возникновения осложнений в виде повреждения имплантатом стенки пищевода или развития выраженного адгезивного процесса. Предложены практические рекомендации по применению протезирующих материалов для коррекции размеров пищеводного отверстия диафрагмы при хирургическом лечении резистентной к медикаментозной терапии ГЭРБ.

Получены патент № 2687012 на изобретение «Способ хирургической протезирующей хиатопластики пищеводного отверстия диафрагмы с

фундопликацией» и патент № 2723609 на изобретение «Способ хирургического лечения параэзофагеальных и смешанных грыж».

Методология и методы исследования

Методология диссертационной работы определена после изучения наиболее представительной отечественной и зарубежной литературы в области лечения гастроэзофагеальной рефлюксной болезни и является совокупностью методов научного познания. Объект исследования – пациенты с резистентной к консервативной терапии ГЭРБ. Предмет исследования – способы хирургического лечения резистентной к консервативной терапии гастроэзофагеальной рефлюксной болезни. Сравнительный анализ данных, основанный на изучении историй болезни пациентов, оперированных по поводу резистентной к консервативной терапии ГЭРБ, позволил обосновать выбор методики хирургического лечения. Полученные результаты проанализированы и статистически обработаны.

Положения, выносимые на защиту

1. Отдаленные результаты хирургического лечения гастроэзофагеальной рефлюксной болезни достоверно зависят от варианта пластики пищеводного отверстия диафрагмы.

2. Коррекция хиатального отверстия крурорафией в сочетании с протезированием сетчатым имплантатом обеспечивает снижение частоты рецидива гастроэзофагеальной рефлюксной болезни в три раза.

3. Укрепление сшитых ножек диафрагмы сетчатым протезом по методике «mesh-reinforced» без контакта с пищеводом является безопасным методом повышения эффективности лапароскопических антирефлюксных вмешательств.

Степень достоверности и апробация работы

Достоверность результатов диссертационной работы определяется использованием современных методов сбора и обработки исходной информации, репрезентабельным объемом выборки обследованных лиц,

применением информативных и адекватных поставленным задачам методик исследования, а также обработкой полученных данных с применением параметрических и непараметрических методов статистики. Выводы диссертации логически вытекают из полученных результатов исследования.

Материалы диссертационного исследования используются в учебном процессе на кафедре факультетской хирургии с курсом сердечно-сосудистой и лапароскопической хирургии ФГБОУ ВО ПСПбГМУ им. акад. И.П. Павлова МЗ РФ. Основные положения диссертации используются в практической деятельности НИИ хирургии и неотложной медицины ФГБОУ ВО ПСПбГМУ им. акад. И.П. Павлова МЗ РФ.

Результаты работы представлены на съездах «Российского общества хирургов» в г. Москва в 2017, 2018, 2019 гг. (опубликованы тезисы 7 докладов в «Альманахе Института хирургии им. А.В. Вишневского»), заседаниях кафедры факультетской факультетской с курсом сердечно-сосудистой и лапароскопической хирургии ФГБОУ ВО ПСПбГМУ им. акад. И.П. Павлова МЗ РФ, практической конференции «III неделя образования» СПб ГБУЗ «Елизаветинская больница», заседаниях Хирургического общества Пирогова.

Личное участие автора в исследовании

Автором проведен сбор, статистическая обработка и анализ результатов хирургических вмешательств у пациентов с гастроэзофагеальной рефлюксной болезнью, получавших лечение в трех медицинских учреждениях Санкт-Петербурга. С участием автора выполнено 35 операций, результаты которых включены в исследование. На основе полученных данных автором доказаны преимущества применения протезирующих материалов для коррекции пищеводного отверстия диафрагмы. Автором разработаны практические рекомендации по применению полимерных имплантатов при антирефлюксных вмешательствах.

Объем и структура диссертации

Диссертация состоит из введения, 4 глав, заключения, выводов, практических рекомендаций и списка литературы (79 зарубежных и 48 отечественных источников). Текст иллюстрирован 27 таблицами и 99 рисунками.

ОСНОВНОЕ СОДЕРЖАНИЕ РАБОТЫ

Материалы и методы исследования

Для решения поставленных задач был проведен анализ результатов обследования и хирургического лечения 120 пациентов с рефрактерной к медикаментозной терапии гастроэзофагеальной рефлюксной болезнью, получавших лечение в трёх стационарах Санкт-Петербурга (клинике кафедры факультетской хирургии ФГБОУ ВПО ПСПбГМУ им. акад. И.П. Павлова МЗ РФ, СПБ ГБУЗ «Елизаветинская больница» и СПБ КБ Российской академии наук) с января 2014 г. по декабрь 2018 г.

Критериями включения пациентов в исследование являлась доказанная рефрактерная к медикаментозной терапии гастроэзофагеальная рефлюксная болезнь на фоне грыжи пищеводного отверстия диафрагмы I и III типов. Критериями исключения из анализа были перенесенные ранее онкологические заболевания. У всех больных помимо грыжи пищеводного отверстия диафрагмы имелись и другие признаки наличия дисплазии соединительной ткани.

Всем больным выполнялись лапароскопические антирефлюксные хирургические вмешательства, включавшие устранение грыжи пищеводного отверстия диафрагмы и создание дополнительного клапанного механизма в зоне гастроэзофагеального перехода– фундопликацию. Способы коррекции размеров пищеводного отверстия диафрагмы различались в зависимости от лечебного учреждения, где выполнялись хирургические вмешательства. Тип фундопликации выбирался в зависимости от сократительной способности пищевода. У всех пациентов, вошедших в исследование, операции выполнялись хирургами с достаточным опытом лечения данной патологии.

В клинике кафедры факультетсокй хирургии ФГБОУ ВПО ПСПбГМУ им. акад. И.П. Павлова МЗ РФ для коррекции размеров хиатального отверстия всем больным применялись сетчатые протезы. Эти пациенты составили основную группу наблюдений (n=60).

Во вторую группу – сравнения (контрольную) были отобраны 60 пациентов, оперированных по поводу рефрактерной к фармакологической терапии гастроэзофагеальной рефлюксной болезни в СПБ ГБУЗ «Елизаветинская больница» и СПБ КБ Российской академии наук. Всем больным, отобранным в данную группу, при устранении хиатальной грыжи пластика пищеводного отверстия диафрагмы осуществлялась собственными тканями.

В основной группе пациентов преобладали женщины – 33 (55%) против 27 (45%) мужчин. Аналогичная картина отмечалась и в группе сравнения: женщин было 35 (58,3%), мужчин – 25 (41,7%). В обеих группах пик заболеваемости приходился на возрастной интервал от 45 до 59 лет. Пациентов моложе 18 и старше 80 лет не было. Возрастной и половой состав пациентов обеих групп был сопоставимым (χ^2=5,049; p>0,05). В обеих группах все без исключения пациенты имели продолжительный анамнез (более 2 лет) гастроэзофагеальной рефлюксной болезни. По данному критерию группы также были сопоставимы (χ^2=2,766; p>0,05).

Гастроэзофагеальная рефлюксная болезнь диагностировалась у всех пациентов на основании клинических проявлений заболевания и данных инструментальных методов исследования. Клинические проявления ГЭРБ у пациентов основной и группы сравнения были схожими (изжога, отрыжка, регургитация, одинофагия, дисфагия и др.), оценивались и документировались с помощью адаптированного русскоязычного опросника GERD – HRQL.

Все пациенты основной и группы сравнения до хирургического лечения получали медикаментозную терапию антисекреторными и антацидными препаратами. Как в основной, так и в группе сравнения у всех

пациентов сохранялись клинические симптомы гастроэзофагеальной рефлюксной болезни на фоне проводимого лечения. То есть у всех больных имела место частичная или полная резистентность ГЭРБ к консервативной терапии. По данному критерию обе группы были также сопоставимы.

У всех пациентов основной и группы сравнения причиной развития и резистентности к фармакологическому лечению гастроэзофагеальной рефлюксной болезни была грыжа пищеводного отверстия диафрагмы I или III типов. Диагностика наличия и типа нарушений анатомии в зоне пищеводно-желудочного перехода осуществлялась на основании рентгенологического исследования с сульфатом бария.

У всех больных обеих групп имелись сопоставимые эндоскопические и морфологические признаки повреждения слизистой оболочки пищевода: эрозивный эзофагит различной степени выраженности, цилиндроклеточная метаплазия, стриктуры пищевода. Определение диаметра и длины пептических сужений пищевода – проводилось с помощью рентгенографического исследования с контрастированием сульфатом бария. Для оценки протяженности стриктур использовалась классификация А.Ф. Черноусова (короткие – менее 5 см, протяженные – более 5 см), для оценки степени сужения пищевода – классификация Ю.И. Галлингера и Э.А. Годжелло.

Критерии диагностики пищевода Барретта соответствовали клиническим рекомендациям Американского Колледжа Гастроэнтерологии (ACG, 2015 г.). Для оценки кислотности в пищеводе и желудке всем пациентам основной и группы сравнения выполнялась 24-часовая импеданс-pH-метрия. Методика фундопликации выбиралась в зависимости от состояния сократительной способности пищевода. С этой целью для изучения моторики пищевода всем больным выполнялась манометрия высокого разрешения. Контрольный осмотр и опрос пациентов с гастроэзофагеальной рефлюксной болезнью проводился, как правило, через

2, 6, 12 месяцев, 3 года и 5 лет после операции. Оценка клинических результатов хирургического лечения рефрактерной к медикаментозной терапии ГЭРБ (наличие или отсутствие симптомов заболевания) у пациентов основной и группы сравнения проводилась с помощью адаптированного русскоязычного опросника GERD – HRQL. Общий статус здоровья анализировался с помощью анкеты оценки качества жизни SF-36.

В качестве объективных методов исследования всем пациентам обеих групп выполнялись ФЭГДС и рентгенография пищевода и желудка с сульфатом бария. При клинических или инструментальных признаках гастроэзофагеального рефлюкса пациентам дополнительно проводилась 24-часовая импеданс-pH-метрия пищевода.

Полученные в исследовании данные были адаптированы для математической обработки. Статистический анализ результатов работы осуществлялся с использованием персонального компьютера, пакета программ “Microsoft Office 2016”, а также с использованием компьютерного статистического пакета “SAS 9.4”. Для количественных показателей описательная статистика рассчитывалась как среднее значение, число наблюдений, стандартное отклонение, стандартная ошибка среднего, а также максимум и минимум. Для качественных показателей описательная статистика рассчитывалась как количество и процент пациентов для каждого значения показателя. При сравнении средних количественных значений двух выборок использовался t-критерий Стьюдента. Для оценки различных качественных переменных использовался частотный анализ методом χ-квадрата Пирсона, а также точный критерий Фишера. Критическим уровнем значимости принимался $p=0,05$.

Результаты исследования

Клинические проявления гастроэзофагеальной рефлюксной болезни у пациентов обеих групп были схожими: изжога (два раза или чаще в неделю), отрыжка, болевые ощущения в верхних отделах живота или за грудиной, возникающие на фоне интенсивной физической нагрузки, в горизонтальном

положении тела, по вечерам или в ночные часы. У части пациентов обеих групп отмечались срыгивания желудочным содержимым, одинофагия. Пациенты с пептическими стриктурами пищевода предъявляли жалобы на затруднение прохождения пищи по пищеводу различной степени выраженности.

При контрастном исследовании аксиальная (I тип) грыжа пищеводного отверстия диафрагмы имела место у 51 (85,0%) больного основной группы и 47 (78,3%) пациентов группы сравнения. Смешанная (III тип) грыжа была у 9 (15,0%) и 13 (21,7%) больных соответственно. Наличие хиатальной грыжи являлось основной причиной рефрактерности заболевания к фармакологической терапии. По данному критерию группы были сопоставимы (χ^2=0,809; p=0,369).

При эзофагогастроскопии эрозивный эзофагит легкой и средней степени (A-B по Лос-Анджелесской классификации) отмечался у 37 (61,6%) пациентов основной и 36 (60,0%) больных группы сравнения. Тяжелые эрозивные повреждения (C и D степени) имели место приблизительно у четверти пациентов обеих групп (20,0% и 25,0% соответственно). Пептические стриктуры пищевода были выявлены у трех (5,0%) пациентов в каждой группе. Цилиндроклеточная (кишечная) метаплазия слизистой оболочки пищевода без интраэпителиальной неоплазии была диагностирована у 8 (13,4%) больных основной и 6 (10,0%) человек группы сравнения (χ^2=0,326; p=0,859). Характер выявленных при эндоскопическом исследовании изменений во всех случаях был подтвержден морфологическим исследованием биопсийного материала.

Для документации желудочно-пищеводного заброса, рефрактерного к медикаментозной терапии, всем пациентам обеих групп выполнялась 24-часовая импеданс-pH-метрия. Щелочной рефлюкс был констатирован у 27 (45,0%) больных основной и 29 (48,3%) пациентов группы сравнения. Смешанный заброс отмечался у 26 (43,3%) человек основной и 22 (36,6%)

группы сравнения, кислый рефлюкс – у 7 (11,6%) и 9 (12,8%) пациентов соответственно (χ^2=0,655; p=0,721).

Для выбора методики фундопликации всем больным обеих групп выполнялось исследование сократительной активности пищевода. Нормокинезия органа отмечалась лишь у 4 (7,7%) пациентов основной и 7 (11,7%) группы сравнения. Во всех остальных случаях была констатирована разной степени выраженности неэффективная моторика пищевода – у 93,3% и 88,3% больных соответственно (χ^2=1,281; p=0,527).

Хирургические вмешательства у пациентов обеих групп предусматривали устранение грыжи пищеводного отверстия диафрагмы и создание дополнительного антирефлюксного барьера – фундопликацию.

У всех больных основной группы при устранении хиатальной грыжи осуществлялось укрепление предварительно сшитых ножек диафрагмы полипропиленовым сетчатым имплантатом по методике «mesh-reinforced». В 51 (85,0%) случае при размерах хиатального окна менее 6 см выполнялась пластика ножек диафрагмы только позади пищевода. В 9 (15,0%) наблюдениях при размерах пищеводного отверстия больше 6 см осуществлялась передняя и задняя крурорафия. Имплантат всегда располагался не ближе 2-3 мм от стенки пищевода и перекрывал зону швов на ножках диафрагмы на 2 см.

Всем пациентам группы сравнения при устранении хиатальной грыжи коррекция размеров пищеводного отверстия диафрагмы осуществлялась сугубо местными тканями. Так же, как и у пациентов основной группы, при размерах хиатального окна до 6 см выполнялась только задняя крурорафия. Этот вариант пластики был осуществлен 48 (80,0%) пациентам. В 12 (20,0%) случаях потребовалось выполнение задней и передней крурорафии.

Всем пациентам обеих групп с нормокинезией пищевода (4 в основной и 7 в группе сравнения) была выполнена циркулярная фундопликация по R. Nissen. В остальных случаях (56 больным основной и 53 группы сравнения) была осуществлена неполная задняя фундопликация на 270° по A. Toupet.

Продолжительность хирургического вмешательства у пациентов основной группы была в среднем больше на 13 минут (131 ± 56 мин против 118 ± 60 мин) в связи с необходимостью установки протеза (χ^2=0,500; p=0,779). Частота интраоперационных осложнений в обеих группах составила 8,3%. Наиболее типичным негативным последствием был пневмоторакс: у 4 (6,6%) пациентов основной и 3 (5,0%) в группе сравнения (χ^2=1,143; p=0,565).

Различий в продолжительности и особенностях послеоперационного периода у пациентов основной и группы сравнения не было.

Специфические побочные эффекты антирефлюксных операций (транзиторная дисфагия, метеоризм, нарушение механизма отрыжки или рвоты) сразу же после операции имели место у 18 (30,0%) пациентов основной и 17 (28,3%) больных группы сравнения. Практически во всех случаях проблемы регрессировали самостоятельно (χ^2=0,708; p=0,702).

Отдаленные результаты хирургического лечения рефрактерной к медикаментозной терапии гастроэзофагеальной рефлюксной болезни в сроки от 18 до 60 месяцев были изучены у 57 (95,0%) пациентов основной и 55 (91,6%) больных группы сравнения (χ^2=1,432; p=0,699). У большинства пациентов (35 в основной и 37 в группе сравнения) период наблюдения после оперативного вмешательства составил больше трех лет.

Эффективное устранение симптомов желудочно-пищеводного заброса, рефрактерного к медикаментозной терапии, на основании опроса по анкете GERD – HRQL было достигнуто у 54 (94,7% пациентов с прослеженными отдаленными результатами) основной и 47 (85,5% соответственно) больных группы сравнения.

При рентгенографическом исследовании у всех пациентов обеих групп с хорошим клиническим результатом хирургического лечения было констатировано естественное анатомическое положение гастроэзофагеального перехода – отсутствие хиатальной грыжи. У двух пациентов основной и одного больного группы сравнения со стриктурами

пищевода отмечалось свободное прохождение контрастного вещества через зону компенсированного сужения.

При эндоскопическом исследовании у 42 пациентов (73,6% с прослеженными отдаленными результатами лечения) основной и 39 (70,9% соответственно) больных группы сравнения, имевших до хирургического вмешательства эрозивный эзофагит, воспалительные изменения слизистой оболочки отсутствовали. У трех пациентов (5,2%) в основной и четырех (7,2%) в группе сравнения с тяжелыми проявлениями эзофагита (степени C и D) до операции определялись легкие степени (A и B) повреждения эпителия пищевода. У пациентов со стриктурами пищевода (двоих в основной и одного в группе сравнения) также отмечались свободное прохождение эндоскопа через зону сужения и отсутствие воспалительных изменений. У 7 пациентов (12,2% с оцененными отдаленными результатами хирургического лечения) основной и 3 (5,4%) больных группы сравнения с цилиндроклеточной метаплазией и отсутствием клинических проявлений желудочно-пищеводного заброса увеличения распространенности цилиндрического эпителия и неопластических изменений при эндоскопическом осмотре не определялось (χ^2=1,501; p=0,473).

Незначительные побочные эффекты антирефлюксных операций (метеоризм, нарушение механизма отрыжки и рвоты) в отдаленные сроки после оперативного вмешательства отмечались у 4 (7,4%) из 54 пациентов основной группы и 3 (6,3%) из 47 человек группы сравнения с эффективным устранением желудочно-пищеводного заброса (χ^2=0,058; p=0,810).

Осложнений, связанных с применением протезов для коррекции размеров хиатального отверстия, у пациентов основной группы не было.

При анализе средних показателей здоровья по анкете SF-36 до и после хирургического лечения у пациентов обеих групп были получены сопоставимые положительные изменения.

Возврат симптомов гастроэзофагеального рефлюкса по результатам оценки по анкете GERD – HRQL был констатирован у 3 (5,3% с

прослеженными отдаленными результатами) больных основной и 8 (14,5% соответственно) пациентов группы сравнения (ТКФ; p=0,121).

Возобновление клинических проявлений заболевания на протяжении второго года после оперативного вмешательства возникло у двух пациентов группы сравнения. В течение третьего-четвертого годов рецидив желудочно-пищеводного заброса развился у одного пациента основной и трех больных группы сравнения. В течение пятого года возврат симптомов заболевания возник у двух человек основной и трех группы сравнения.

При рентгенологическом исследовании с сульфатом бария у всех пациентов основной и группы сравнения с рецидивом клинических проявлений гастроэзофагеального рефлюкса было констатировано повторное смещение желудочно-пищеводного перехода в средостение (рецидив хиатальной грыжи) с разрушением антирефлюксной реконструкции.

Несостоятельность фундопликационной манжеты во всех случаях была подтверждена при эндоскопическом осмотре. Характер повреждений слизистой оболочки пищевода у больных обеих групп с рецидивом заболевания соответствовал предоперационным. У пациентов основной группы по одному разу отмечались эрозивный эзофагит степени В, короткая пептическая стриктура диаметром 5 мм и цилиндроклеточная метаплазия слизистой оболочки пищевода протяженностью 2 см без видимых очагов интраэпителиальной неоплазии. У пяти пациентов группы сравнения выявлялись эрозивный эзофагит степени А - С, у двух – пептическая стриктура пищевода диаметром 8 и 9 мм. У одного больного группы сравнения имела место цилиндроклеточная метаплазия протяженностью 2,0 см без визуальных признаков неопластической трансформации.

Результаты морфологического исследования биоптатов слизистой оболочки пищевода у пациентов основной и группы сравнения с рецидивом желудочно-пищеводного заброса во всех случаях соответствовали дооперационным данным.

Тип и тяжесть гастроэзофагеального рефлюкса по данным 24-часовой импеданс-pH-метрии пищевода у пациентов с рецидивом заболевания в обеих группах соответствовали дооперационным характеристикам. Щелочной заброс был констатирован у двух пациентов основной и четырех больных группы сравнения, смешанный – у одного и трех соответственно. Кислый рефлюкс был выявлен у одного человека группы сравнения.

Побочных эффектов операций у пациентов обеих групп с рецидивом желудочно-пищеводного заброса в отдаленные сроки после хирургического вмешательства в связи с разрушением антирефлюксной реконструкции не отмечалось. Осложнений, связанных с применением протезов для коррекции размеров пищеводного отверстия диафрагмы, у пациентов основной группы не было.

Анализ средних показателей здоровья на основании анкеты SF-36 после неэффективного хирургического лечения гастроэзофагеальной рефлюксной болезни в обеих группах пациентов не выявил положительных отличий по сравнению с дооперационными данными.

Таким образом, анализ отдалённых результатов хирургического лечения рефрактерной к медикаментозной терапии гастроэзофагеальной рефлюксной болезни продемонстрировал меньшую частоту неудовлетворительных результатов у пациентов основной группы (5,3%) относительно группы сравнения (14,5%) (Рисунок 1).

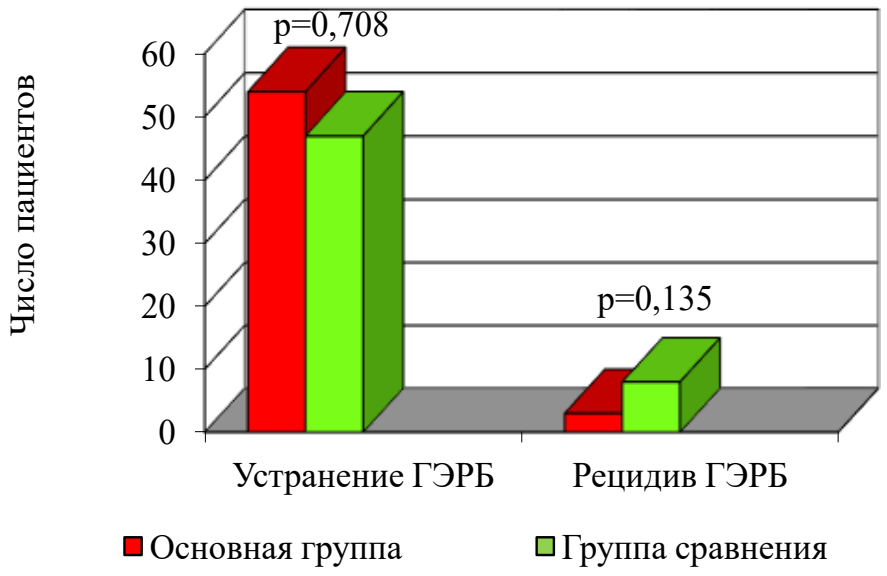

Рисунок 1 – Отдалённые результаты хирургического лечения ГЭРБ (ТКФ; p=0,121)

Критерием различия групп наблюдений являлось применение сетчатых протезов для коррекции размеров пищеводного отверстия диафрагмы по методике «mesh-reinforced» у пациентов основной группы. По всем остальным показателям группы были сопоставимы.

Частота побочных эффектов хирургического лечения в обеих группах была сопоставимой. Отсроченных осложнений хирургического лечения, в том числе связанных с применением протезов для коррекции размеров хиатального отверстия, не отмечалось.

ВЫВОДЫ

1. Лапароскопическая фундопликация с пластикой хиатального отверстия собственными тканями при рефрактерной к консервативной терапии гастроэзофагеальной рефлюксной болезни позволяет добиться хороших результатов у 85,5% пациентов. Рецидив желудочно-пищеводного заброса возникает у 14,5% больных.
2. Лапароскопическая фундопликация с коррекцией пищеводного отверстия диафрагмы крурорафией и сетчатым протезом обеспечивают хорошие отдаленные результаты у 94,7% пациентов и снижают частоту рецидива заболевания в 3 раза – 5,3%.

3. Пластика хиатального отверстия сетчатым синтетическим имплантатом при условии правильной его установки и фиксации не сопровождается осложнениями или негативными последствиями.
4. Частота побочных транзиторных эффектов антирефлюксных операций с пластикой пищеводного отверстия диафрагмы собственными тканями или в сочетании крурорафии с использованием сетчатого протеза является одинаковой и составляет 7%.
5. Показанием к применению синтетических имплантатов является наличие грыжи пищеводного отверстия диафрагмы.
6. Безопасность и эффективность применения протеза обеспечиваются отсутствием контакта между ним и пищеводом, широким закрытием сшитых ножек диафрагмы и прочной фиксацией сетки.

ПРАКТИЧЕСКИЕ РЕКОМЕНДАЦИИ

1. Рефрактерная к медикаментозной терапии гастроэзофагеальная рефлюксная болезнь на фоне грыжи пищеводного отверстия диафрагмы является абсолютным показанием к хирургическому вмешательству. Операцией выбора следует считать лапароскопическое устранение хиатальной грыжи в сочетании с фундопликацией.
2. Коррекция пищеводного отверстия диафрагмы диаметром менее 6 см адекватно обеспечивается задней крурорафией, а при размерах хиатального отверстия 6 см и более обязательно выполнение задней и передней пластики ножек диафрагмы.
3. Укрепление зоны крурорафии сетчатым протезом целесообразно во всех случаях, так как является технически простым, безопасным и эффективным дополнительным компонентом хиатопластики, позволяющим снизить частоту рецидива заболевания в 3 раза.
4. Сетчатый имплантат следует фиксировать по методике «mesh-reinforced» с перекрытием линии крурорафии на 2 см и расположением края протеза на расстоянии 2-3 мм от края хиатального отверстия.

СПИСОК РАБОТ, ОПУБЛИКОВАННЫХ ПО ТЕМЕ ДИССЕРТАЦИИ

1. **Тарбаев, И.С. Нерешенные вопросы хирургического лечения гастроэзофагеальной рефлюксной болезни / И.С. Тарбаев, Д.И. Василевский, А.М. Ахматов // Вестник хирургии. – 2018. – Т. 177, №4. – С. 98-100.**
2. **Василевский, Д.И. Пути повышения эффективности хирургического лечения грыж пищеводного отверстия диафрагмы / Д.И. Василевский, С.Ю. Дворецкий, И.С. Тарбаев, А.М. Ахматов // Вестник хирургии. – 2018. – Т. 177, №6. –С.16-19.**
3. **Ахматов, А.М. История развития хирургии грыж пищеводного отверстия диафрагмы / А.М. Ахматов, И.С. Тарбаев, Д.И. Василевский // Педиатрия. – 2018. – Т. 9, №3. – С.77-80.**
4. **Ахматов, А.М. Хирургическое лечение грыж пищеводного отверстия диафрагмы II–IV типов / А.М. Ахматов, И.С. Тарбаев, Д.И. Василевский // Вестник хирургии. – 2019. – Т. 178, №1 – С.90-92.**
5. Сигал, Е.И. Применение протезирующих материалов в антирефлюксной хирургии. Аргументы за и против. Сопоставление результатов двух крупных клинических центров / Е.И. Сигал, М.В. Бурмистров, Д.И. Василевский, А.С. Лапшин, Т.Л. Шарапов, В.И. Федоров, С.Ю. Дворецкий, И.С. Тарбаев, А.С. Прядко, Г.В. Михальченко, С.Ф. Багненко // Альманах Института хирургии им. А.В. Вишневского – 2017. – №1 – С.1501-1503.
6. Ахматов, А.М. Применение протезов при хирургическом лечении грыж пищеводного отверстия диафрагмы II-IV типов / А.М. Ахматов, Д.И. Василевский, И.С. Тарбаев, А.Ю Корольков // Альманах Института хирургии им. А.В. Вишневского – 2018. – №1 – С.109-110.

7. Тарбаев, И.С. Антирефлюксная хирургия. Некоторые нерешенные вопросы / И.С. Тарбаев, Д.И. Василевский, А.М. Ахматов // Альманах Института хирургии им. А.В. Вишневского – 2018 – №1 – С.117-118.
8. Ахматов, А.М. История хирургического лечения хиатальных грыж / А.М. Ахматов, Д.И. Василевский, И.С. Тарбаев, А.С. Лапшин, А.Ю. Корольков // Альманах Института хирургии им. А.В. Вишневского – 2018. – №1 – С. 136-137.
9. Тарбаев И.С. История хирургического лечения гастроэзофагеального рефлюкса / И.С. Тарбаев, Д.И. Василевский, А.М. Ахматов, А.С. Лапшин, А.Ю. Корольков // Альманах Института хирургии им. А.В. Вишневского – 2018. – №1 – С. 155-156.
10. Василевский, Д.И. Применение протезов при хирургическом лечении грыж пищеводного отверстия диафрагмы II-IV типов / Д.И. Василевский, А.М. Ахматов, И.С. Тарбаев, А.С. Лапшин, С.Г. Баландов, А.С. Прядко, Е.Н. Камалов, Г.В. Михальченко, В.И. Кулагин // Вестник хирургии имени И.И. Грекова. – 2018. – Т. 177, №5 – С.120.
11. Тарбаев, И.С. Очерки хирургического лечения гастроэзофагеальной рефлюксной болезни / И.С. Тарбаев, А.М. Ахматов, Д.И. Василевский, Г.М. Рутенбург // Ученые записки СПбГМУ им. акад. И.П. Павлова – 2018. – №4. – С.21 - 25.
12. Ахматов, А.М. Повторные хирургические вмешательства при рецидиве хиатальной грыжи и гастроэзофагеальной рефлюксной болезни / А.М. Ахматов, И.С. Тарбаев, Г.Т. Бечвая, Д.И. Василевский, А.Ю. Корольков, А.С. Лапшин, Н.Н. Жолуд // Альманах Института хирургии им. А.В. Вишневского – 2019. – №1 – С.110-111.
13. Тарбаев, И.С. Хирургическое лечение резистентной к консервативной терапии гастроэзофагеальной рефлюксной болезни / И.С. Тарбаев, А.М. Ахматов, Д.И. Василевский, Г.М. Рутенбург // Альманах Института хирургии им. А.В. Вишневского – 2019. – №1 – С. 149-150.

СПИСОК СОКРАЩЕНИЙ

ГЭРБ – гастроэзофагеальная рефлюксная болезнь

НПС – нижний пищеводный сфинктер

ФЭГДС – фиброэзофагогастродуоденоскопия

ТКФ – точный критерий Фишера