

На правах рукописи

ЯНИЦКАЯ МАРИЯ ЮРЬЕВНА

**НАУЧНОЕ ОБОСНОВАНИЕ ИСПОЛЬЗОВАНИЯ МЕТОДОВ
ИНТЕРВЕНЦИОННОГО УЛЬТРАЗВУКА В ДИАГНОСТИКЕ И
ЛЕЧЕНИИ ХИРУРГИЧЕСКОЙ ПАТОЛОГИИ У ДЕТЕЙ**

14.01.19- детская хирургия

АВТОРЕФЕРАТ

диссертации на соискание учёной степени

доктора медицинских наук

Уфа - 2019

Работа выполнена в Федеральном государственном бюджетном учреждении высшего образования «Северный государственный медицинский университет» Министерства здравоохранения Российской Федерации

Научные консультанты:

доктор медицинских наук, профессор
доктор медицинских наук, профессор

Поддубный Игорь Витальевич
Вальков Михаил Юрьевич

Официальные оппоненты:

Минаев Сергей Викторович, доктор медицинских наук, профессор, заведующий кафедрой детской хирургии с курсом дополнительного профессионального образования Федерального государственного бюджетного образовательного учреждения высшего образования «Ставропольский государственный медицинский университет» Министерства здравоохранения Российской Федерации

Карасёва Ольга Витальевна, доктор медицинских наук, Государственное бюджетное учреждение здравоохранения «Научно-исследовательский институт неотложной детской хирургии и травматологии» Департамента здравоохранения города Москвы, заместитель директора по научной работе.

Сварич Вячеслав Гаврилович, доктор медицинских наук, заведующий хирургическим отделением Государственного учреждения «Республиканская детская клиническая больница», г. Сыктывкар

Ведущая организация: Федеральное государственное бюджетное образовательное учреждение дополнительного профессионального образования «Российская медицинская академия непрерывного профессионального образования» Министерства здравоохранения Российской Федерации.

Защита состоится « ___ » _____ 2019 г. в ___ часов на заседании диссертационного совета Д 208.006.02 при Федеральном государственном бюджетном образовательном учреждении высшего образования «Башкирский государственный медицинский университет» Министерства здравоохранения Российской Федерации по адресу: 450008, г. Уфа, ул. Ленина, 3.

С диссертацией можно ознакомиться в научной библиотеке и на сайте <http://bashgmu.ru/dissertatsii/> Федерального государственного бюджетного образовательного учреждения высшего образования «Башкирский государственный медицинский университет» Министерства здравоохранения Российской Федерации по адресу: 450008, г. Уфа, ул. Ленина, 3.

Автореферат разослан « ___ » _____ 2019 г.

Учёный секретарь диссертационного совета,

доктор медицинских наук

Сергей Владимирович Фёдоров

ОБЩАЯ ХАРАКТЕРИСТИКА РАБОТЫ

Актуальность проблемы. Интервенционное обследование и лечение с использованием УЗ-контроля требует понимания патогенеза хирургической патологии, знания о возможных осложнениях, чтобы их предотвратить или купировать. Рутинные методы функциональной эхографической диагностики не являются интервенционными и не требуют участия хирурга. Использование практическим врачом интервенционных эхографических методов позволяет выполнить диагностику и малоинвазивное лечение без лучевой нагрузки и транспортировки больного (Васильев А.Ю., 2010). Возможность визуализации структуры тканей и оценки кровотока с помощью УЗ позволяет уточнить патогенез развития хирургической патологии, определить экстренность операции, показания и противопоказания к различным методам хирургического лечения (Грона В.Н., 2007; Беляева О.А., 2009; Григович И.Н. и др., 2009; Ольхова Е.Б., 2013).

Диагностика и лечение с контрастированием ЖКТ и УЗ-контролем описаны (Дворяковский И.В., Сугак А.Б., 2007; Карасёва О.В., 2014; Румянцева Г.Н., 2015; Sanchez T.R., 2015; Казаков А.Н., 2016), но на практике применяются редко. Консервативное лечение инвагинации преимущественно выполняется с рентгенологическим контролем (Беляев М.К., 2012, Морозов Д.А., 2014), развиваются эндоскопические методы (Поддубный И.В. и др., 2004; Разумовский А.Ю. и др., 2009), что не позволяет идентифицировать просвет и структуру кишечной стенки, объективно оценить кровоснабжение кишки.

Для обследования толстой кишки золотым стандартом является ирригография (Исаков Ю.Ф., Дронов А.Ф., 2009; Гераськин А.В. и др., 2012; Негу G. и др., 2013; Pena A., 2015), которая не всегда информативна (Ким Л.А., 2011). Высокая лучевая нагрузка строго регламентирует использование ирригографии у детей (Линденбратен Л.Д., 2000), что ограничивает применение метода.

Использование рентгенологических методов (ирригография, контроль пассажа контраста по ЖКТ) имеет особую актуальность у новорождённых для диагностики непроходимости кишечника и дифференциального диагноза, особенно у недоношенных и незрелых детей (Немилова Т.К., 2009, Keckler S.J. et al., 2008; Glasser J.G., 2016).

Описан большой спектр операций и манипуляций под контролем ультразвуковой визуализации (Беляева О.А., 2009; Константинова И.Н. и др., 2013). Наряду с этим лечение поверхностных абсцессов мягких тканей практический хирург начинает с разреза. Такой подход является классическим и рекомендуется в руководствах по детской хирургии (Голованёв М.А., 2009; Разин М.П. и др., 2012).

В качестве альтернативы рентгенологическим методам рассматривается возможность применения специальных интервенционных методов УЗИ. В связи с необходимостью внедрения новых методов обследования и лечения детей с хирургической патологией с использованием интервенционных эхографических подходов и определилась цель данной работы.

Цель исследования: Изучить возможности повышения эффективности и безопасности диагностики и лечения детей с хирургической патологией за счёт использования методов интервенционного ультразвука.

Задачи исследования:

1. Проанализировать эволюцию возрастных аспектов, клинической картины инвагинации кишечника, эффективность УЗИ для диагностики в сравнении с другими методами.
2. Изучить возможности УЗИ и гидроэхоколонографии (ГЭК) для диагностики и оценки давности формирования инвагината, жизнеспособности кишки, определения вида кишечного внедрения, идентификации органической причины инвагинации, в том числе на фоне злокачественной опухоли, как решающих факторов в определении показаний к хирургическому лечению.
3. Определить роль мезаденита в формировании инвагинации кишечника.
4. Разработать методику неоперативного лечения инвагинации методом ГЭК и оценить её эффективность. Идентифицировать факторы, определяющие выбор показаний к методу лечения инвагинации и частоту резекции кишки.
5. Опираясь на клинический опыт, фундаментальные законы физики и данные, полученные в эксперименте, оценить безопасность использования ГЭК для лечения инвагинации кишечника в сравнении с пневматической дезинвагинацией.
6. Научно обосновать использование специальных и интервенционных эхографических методов при обследовании и лечении новорождённых с подозрением на непроходимость кишечника.
7. Разработать тактику хирурга в зависимости от выявленных эхографических признаков различных видов врождённой кишечной непроходимости.
8. Создать методологию обследования толстой кишки методом ГЭК при её патологии путём систематизации эхографических признаков, выявляемых при обследовании детей с хроническим запором различной этиологии, низким кишечным кровотечением.
9. Разработать и внедрить методики малоинвазивных операций и манипуляций с использованием УЗ-контроля у детей с абсцессами мягких тканей.

Научная новизна

Установлено, что клинические проявления инвагинации кишечника эволюционируют: отмечено увеличение среднего возраста детей, достоверно чаще наблюдается «диада» симптомов (рвота, боли в животе). Показано, что УЗИ брюшной полости и гидроэхоколонография выявляют инвагинат во всех случаях, позволяют дифференцировать виды кишечного внедрения, идентифицируют органическую причину инвагинации, позволяют оценить давность формирования инвагината, кровоснабжение кишки.

Клиническое течение инвагинации на фоне обычных причин кардинально отличается от инвагинации при злокачественной опухоли, которая протекает хронически, с потерей веса, не проявляется острой кишечной непроходимостью, не рецидивирует. Основным фактором в патогенезе формирования инвагината является мезаденит.

Впервые разработан способ неоперативной дезинвагинации методом ГЭК. Обосновано, что дезинвагинация методом ГЭК возможна во всех случаях, когда регистрируется кровоток в брыжейке кишки, участвующей в инвагинате и отсутствуют признаки перитонита.

Разработана и впервые представлена методика первичной оценки новорождённого ребёнка с подозрением на непроходимость кишечника, включающая специальные интервенционные методы эхографического обследования с контрастированием ЖКТ жидкостью, цветовым доплеровским картированием брыжеечных сосудов. Данная тактика существенно сокращает время, затрачиваемое на диагностику, и статистически значимо снижает летальность у новорождённых с непроходимостью кишечника.

Впервые в детской хирургической практике представлена методика оценки анатомо-функционального типа толстой кишки при хроническом запоре любой этиологии способом гидроэхоколонографии. Установлено, что ГЭК имеет преимущество перед ирригографией в диагностике функциональных нарушений и признаков болезни Гиршпрунга.

Научно доказана возможность определения различных причин низкого кишечного кровотока методом гидроэхоколонографии (полип, опухоль, колит, мегаколон). ГЭК позволяет определить локализацию и количество полипов с высокой чувствительностью и специфичностью.

Научно обоснованы возможности ГЭК для идентификации вторичных изменений толстой кишки на фоне хронического запора различной этиологии. Доказано, что выраженность вторичных изменений толстой кишки не зависит от причины запора (функциональные нарушения, спазм, патологическая точка фиксации, аперистальтическая зона, стеноз ануса), они связаны с давностью запора и развиваются выше места препятствия.

Впервые разработаны и внедрены новые и усовершенствованные способы малоинвазивных операций абсцессов мягких тканей у детей. Оценена эффективность малоинвазивного лечения при остром гнойном лимфадените, нагноившихся кистах молочных желёз у девочек подростков и абсцессах мягких тканей другой этиологии.

Практическая значимость

Диагностика и неинвазивное лечение инвагинации кишечника методом гидроэхоколонографии позволяет сузить показания к хирургической операции. Использование дезинвагинации методом ГЭК делает возможным лечение в любом месте, где находится больной. Выбор гидростатической дезинвагинации снижает риск перфорации кишки.

Разработана методика первичной эхографической оценки новорождённого с симптомами кишечной непроходимости, позволяющая

определить признаки хирургической патологии при первичном осмотре пациента.

Создан алгоритм обследования и лечения детей с хроническим запором. Метод ГЭК не уступает по информативности ирригографии, но превосходит ее в оценке кровоснабжения и структуры стенки кишки. ГЭК не связана с лучевой нагрузкой, что даёт возможность неограниченного дублирования. Идентификация вторичных изменений толстой кишки на фоне хронического запора делает гидроэхоколонографию инструментом контроля качества консервативного лечения.

Использование новых и усовершенствованных способов малоинвазивных операций по поводу абсцессов мягких тканей с применением УЗИ достоверно снижает частоту оперативного лечения и открытую операцию.

Положения, выносимые на защиту

- 1.** В последние 30 лет наблюдения средний возраст больных увеличивается, реже выявляется ректальное кровотечение и пальпируемый инвагинат, частота инвагинаций уменьшается. Ключевым фактором в патогенезе формирования инвагината является мезаденит, который может быть неинвазивно выявлен методом УЗИ.
- 2.** Неоперативная дезинвагинация методом ГЭК может быть предпринята во всех случаях, когда нет клинических признаков перитонита, и фиксируется кровоток в брыжейке кишки, образующей инвагинат. Такой подход снижает частоту хирургических вмешательств. Последние могут применяться только при выявлении специфических признаков органической причины инвагинации, в том числе злокачественной опухоли.
- 3.** Дезинвагинация методом ГЭК безопасней пневматической, осуществляется под постоянным визуальным контролем за процессом с оценкой кровотока в брыжейке вовлечённой в инвагинат кишки, позволяет визуализировать органическую причину.
- 4.** Использование специальных эхографических методов статистически значимо сокращает время диагностического процесса и летальность больных с врождённой кишечной непроходимостью, идентифицирует функциональные нарушения, определяет хирургическую тактику.
- 5.** Выделены эхографические типы толстой кишки у детей с запором на основании совокупности выявляемых методом ГЭК изменений, клинически соответствующие компенсированной, субкомпенсированной, декомпенсированной форме функционального мегаколон, спастическому колиту, болезни Пайра, Гиршпрунга.
- 6.** Эхо-картина при болезни Гиршпрунга характеризуется наличием суженной аперистальтической зоны с супрастенотическим расширением вышележащих отделов. При болезни Пайра эхографически определяется высокая фиксация селезёночного изгиба толстой кишки и расширение её правых отделов.
- 7.** У детей с клиническими проявлениями низкого кишечного кровотечения ГЭК определяет локализацию и количество полипов, идентифицирует другие причины кровотечения.

8. Малоинвазивное лечение абсцессов мягких тканей с использованием ультразвуковой визуализации высокоэффективно и позволяет в абсолютном большинстве случаев выполнить малоинвазивное лечение без открытой операции.

Личный вклад автора

Самостоятельно определены цели и задачи, планирование и разработка программы исследования, сбор исходных данных. При обследовании больных использованы разработанные автором или модифицированные им методики. Экспериментальное исследование осуществлялось под руководством автора. Не менее 90% пациентов, которые вошли в анализ, обследованы и оперированы автором. В группе новорождённых с непроходимостью кишечника все дети, которым выполнялось УЗИ, обследованы и оперированы лично или с участием автора. Математический анализ данных осуществлён при непосредственном личном участии автора в проведении не менее 90% расчётов. Анализ, интерпретация, изложение результатов, формулировка выводов выполнены автором самостоятельно.

Внедрение результатов исследования в практику

Основные научные положения, выводы и рекомендации настоящего исследования используются в научной и клинической работе ГБУЗ АО «Архангельская областная детская клиническая больница им. П.Г. Выжлецова», ГБУЗ АО «Архангельская областная клиническая больница. Перинатальный центр». Метод гидроэхоколонографии для диагностики и неинвазивного лечения инвагинации кишечника внедрён в практику работы детских и общих хирургических отделений г. Архангельска и Архангельской области. Результаты научного исследования используются в учебном процессе Федерального государственного бюджетного образовательного учреждения высшего образования «Северный государственный медицинский университет».

Изданы методические рекомендации для врачей «Гидроэхоколонография» Архангельск, изд-во СГМУ, 2013г. Разработаны учебно-методические пособия для студентов «Неотложная хирургия новорождённых», Архангельск, изд-во СГМУ, 2016г., для врачей «Некротический энтероколит: практические аспекты», Архангельск, изд-во СГМУ, 2018г. Написаны алгоритмы лечения новорождённых с наиболее распространенными врождёнными пороками развития и экстренными хирургическими состояниями периода новорождённости, Приказ МЗ Архангельской области № 01-01-14/т4226 /, 2017г.

Апробация результатов работы

Основные положения и результаты исследования доложены на международных конгрессах: «5th European Congress of Pediatric Surgery» (Тур, Франция, 2003); «3rd World Congress of Ultrasound in Emergency and Critical Care Medicine» (Париж, Франция, 2007); «The II World WOFAPS - VII Congress CIPESUR» (Буэнос-Айрес, Аргентина, 2007), «Central European Congress of Surgery» (Прага, Чехия, 2008); VI, IX, XI Российском конгрессе «Современные технологии в педиатрии и детской хирургии» (г. Москва, 2007, 2010, 2012, 2016); Всероссийской научно-практической конференции «Актуальные вопросы лучевой диагностики в педиатрии и детской хирургии» (г. Москва, 2005); II Съезде врачей

неотложной медицины (Москва, 2013); Всероссийском симпозиуме «Актуальные вопросы детской колопроктологии» (Москва, 2006); Всероссийском симпозиуме детских хирургов «Травматические и внутриполостные кровотечения у детей. Реаниматологические и хирургические аспекты» (Екатеринбург, 2008); Всероссийском симпозиуме детских хирургов «Хирургия новорождённых: достижения и перспективы» (Москва, 2010); Всероссийском симпозиуме детских хирургов «Перитонит у детей» (Астрахань, 2013); Межрегиональной научно-практической конференции, посвящённой 35-летию Архангельской областной детской клинической больницы (Архангельск, 2007); Заседании областного общества хирургов (г. Архангельск, 2009, 2015, 2016); Заседании областного общества педиатров (г. Архангельск, 2007, 2010, 2015, 2016, 2017).

Публикации: Результаты исследования опубликованы в 54 научных работах, включая 21 публикацию в рецензируемых ВАК РФ журналах, 7 статей в журналах базы данных Scopus и Web of science. Издана монография: «Эхографическое исследование полых органов желудочно-кишечного тракта при хирургической патологии у детей: гидроэхоколонография», Архангельск, изд-во СГМУ, 2013.

Объём и структура диссертации. Диссертация изложена на 296 страницах, включает введение, четыре главы, обсуждение результатов исследования, заключение, выводы, практические рекомендации, список литературы. Диссертация иллюстрирована 85 рисунками и 93 таблицами. Список литературы содержит 170 отечественных и 160 зарубежных источников.

СОДЕРЖАНИЕ РАБОТЫ

Объём, материал и методы исследования

Работа выполнена на клинической базе кафедры детской хирургии ФГБОУ ВО «СГМУ» (г. Архангельск, ректор – проф. Горбатова Л.Н.), ГБУЗ АО «Архангельская областная детская клиническая больница им. П. Г. Выжлецова» (АОДКБ) (главный врач Тюрикова О.И.).

Дизайн и объект исследования. В соответствии с поставленными задачами основу настоящей работы составили четыре направления (блока) исследований (таблица 1).

1. Первый этап. Обоснование рациональной диагностики и лечения инвагинации кишечника (ИК) у детей с использованием УЗИ и ГЭК. Проведено ретроспективное сплошное исследование всех случаев ИК у детей, пролеченных в АОДКБ за 30 лет с 1981 по 2011 гг. Изучены факторы, повлиявшие на своевременность диагностики, показания к хирургическому лечению, результаты лечения инвагинации.

Анализ проведён по периодам, в соответствии с изменениями в диагностических подходах и тактики лечения ИК:

1) с февраля 1981 по апрель 1994 гг. (n = 117). Диагноз устанавливали по клиническим проявлениям, осмотру живота в медикаментозном сне, обзорной рентгенографии брюшной полости. Методы лечения: пневмоирригоскопия (ПИС) (при давности заболевания до 12 часов, возраст пациентов до года) и лапаротомия. При сомнениях в жизнеспособности кишки по её виду на операции выполнялась резекция.

Таблица 1 - Дизайн и объект исследования

| Цель исследования | | | |
|---|--|--|---|
| Изучить возможности повышения эффективности и безопасности диагностики и лечения детей с хирургической патологией за счёт использования методов интервенционного ультразвука | | | |
| Основные блоки исследования | | | |
| 1 блок Обоснование наиболее рациональной диагностики и лечения инвагинации кишечника у детей с использованием УЗИ и метода гидроэхоколонографии 1 этап: исключены инвагинации на фоне опухоли 2 этап: включены все ИК, также на фоне опухоли | 2 блок Интервенционные эхографические методики в обследовании и лечении детей с симптомами врожденной непроходимости кишечника | 3 блок ГЭК при: - хронических запорах - болезни Гиршпрунга - низких кишечных кровотечениях - аноректальных мальформациях | 4 блок малоинвазивное лечение абсцессов мягких тканей у детей с использованием ультразвуковой визуализации |
| Тип исследования, период времени, возраст пациентов, количество участвующих в исследовании | | | |
| 1 этап: Ретроспективное, сплошное (изучены факторы, которые могут влиять на своевременность диагностики, показания к хирургическому лечению ИК), 1981 – 2011гг, 1,5мес. – 12 лет, (n = 270) 2 этап: Ретроспективное, проспективное, сплошное. Экспериментальное. 1981 – 2016гг., 1,5мес. – 14 лет, (n = 373) | Ретроспективное сплошное 1998 – 2012гг., 1 час – 90 сут., (n = 1557) Ретроспективное выборочное, 1 час – 45 сут, (n = 62) Ретроспективное случай-контроль 1 час – 45 сут, (n = 90) | Ретроспективное, поперечное 1999-2013гг., 14сут-17 лет, (n = 263) Ретроспективное выборочное, 1999-2015гг. 2сут-15лет, (n = 65) Ретроспективное, сплошное 1999-2011гг. 1-17 лет, (n = 42) Ретроспективное, сплошное, 1997-2018гг., (n=67) | Ретроспективное Выборочное 2008-2012гг. 1 мес. – 17 лет (n=72) |

2) с мая 1994 по август 2005 гг. (n = 61). Начали использовать УЗИ брюшной полости для диагностики, в лечении - лапароскопию. Показания к ПИС не изменились. Лапаротомия проводилась при безуспешной лапароскопической дезинвагинации по вышеизложенным принципам.

3) с сентября 2005 по июль 2011 гг. (n = 92). Для лечения ИК начали использовать дезинвагинацию методом ГЭК.

Оценены: частота классической «триады» симптомов (периодические боли в животе, выделение крови из прямой кишки, пальпируемый инвагинат), характерных для ИК; частота сочетания только рвоты и приступообразных болей («диада»); противопоказания к неоперативной дезинвагинации (НД); эффективность дезинвагинации в зависимости от метода лечения (ГЭК, ПИС и лапароскопия); эффективность способов определения жизнеспособности кишки, вовлечённой в инвагинат; частота резекции кишки при использовании различных методов оценки её жизнеспособности.

Разработана методика ГЭК для выполнения дезинвагинации. Из анализа на данном этапе исключены: хроническая инвагинация на фоне опухоли (n = 5).

2 этап. Ретроспективно-проспективная часть исследования.

Анализируются результаты лечения и причины всех ИК, пролеченных на базе АОДКБ в период с 1981 по 2016 гг., в том числе на фоне злокачественной опухоли.

Выполнен сравнительный анализ клинического использования НД методами ПИС и ГЭК в данный период.

Анализированы особенности клинических проявлений ИК на фоне опухоли.

Экспериментальная часть. Выполнена базе кафедры медицинской и биологической физики ФГБОУ ВО «СГМУ» Минздрава России, расчёты осуществлялись совместно с ведущими специалистами ЗАО «Проектно-Конструкторское бюро «Автоматика», г. Санкт-Петербург. Оценили безопасность НД методом ГЭК в сравнении с ПИС, опираясь на фундаментальные законы физических свойств воздуха и жидкости (в теории и эксперименте).

2. Оценка эффективности специальных интервенционных эхографических методик в обследовании и лечении детей с врождённой непроходимостью кишечника (ВНК). Ретроспективно изучены результаты обследованных эхографически детей с симптомами возможными при ВНК, пролеченных в период с 1998 по 2012 гг. Определены возможности специальных и интервенционных эхографических методик в сравнении с рентгенологическими методами в выявлении признаков различных видов ВНК, а также состояний по клиническим симптомам сходных с непроходимостью. Проводили:

1. Обзорную эхографию брюшной полости. Оценивались параметры: наличие свободной жидкости, её характер и объём; степень заполнения желудка и кишечника содержимым, его характер; место атрезии (выявление максимально расширенной приводящей кишки, заканчивающейся слепом); наличие патологических образований, инфильтратов, кист в брюшной полости; ЦДК (цветовое доплеровское картирование) верхней брыжеечной артерии (ВБА) и верхней брыжеечной вены (ВБВ), которые в случае заворота средней кишки изменяют нормальное положение.

2. Эхографическое исследование желудка: У новорождённого удаляли содержимое из желудка с помощью зонда и оценивали его объём и характер. Затем вводили от 5 до 30 мл 0.9% NaCl (в зависимости от веса ребёнка). Осмотры через 5, 10, 15 минут после введения жидкости. Оценивались параметры: наличие пассажа из желудка, раскрытие пилоруса, наполнение 12ПК (двенадцатиперстной) кишки, проксимальных отделов тонкой кишки.

3. Гидроэхоколонографию. Исследование проводилось в момент выполнения очистительной клизмы 0,9% раствором NaCl, которую обычно делает хирург, осматривающий новорождённого с подозрением на ВНК. Оценивались параметры: возможность легко ввести катетер в просвет прямой кишки и свободного заполнения толстой кишки жидкостью; правильность расположения толстой кишки (после её заполнения): положение слепой кишки, печёночного и селезёночного изгибов; препятствия при заполнении поперечной ободочной кишки; диаметр кишки: микроколон, слепо заканчивающаяся отводящая кишка (в случаях низкой атрезии), мегаколон в сочетании с зоной сужения (признаки БГ); характер содержимого в просвете кишки во время осмотра и после её опорожнения (слизь, кровь, мекониевые пробки). В качестве эхографических исследований использованы собственные и модифицированные методики.

Проведено сравнение диагностического процесса и исходов лечения в двух группах пациентов, оперированных по поводу ВНК в исследуемый период в зависимости от того, были включены или нет специальные эхографические методы обследования в диагностический алгоритм. Информативность всех проведённых исследований оценивалась по следующим критериям: совпадение диагноза – когда данные обследования выявляли уровень непроходимости (высокая или низкая) и её причину; несовпадение или неясность диагноза – когда диагноз непроходимости при обследовании своевременно установлен не был, и/или эти методы были не информативными, ввели в заблуждение, необоснованно удлиннили диагностический процесс. В качестве референтных тестов служили данные, полученные на операции.

При выполнении эхографического исследования с использованием специальных методик изучались возможности отличить функциональные нарушения, проявления сепсиса (НЭК) и незрелости от ВНК и пилоростеноза. Выявление эхографических признаков перитонита у новорождённого являлось показанием к экстренной операции в условиях кувеза: лапароцентез, перитонеальный дренаж.

Техника операции: эхографически намечалось место безопасного лапароцентеза (область скопления свободной жидкости в брюшной полости, где отсутствовали фиксированные к передней брюшной стенке петли кишечника). Выполнялся разрез кожи в бессосудистой зоне длиной 0,5 – 1 см. Послойно вскрывали брюшную стенку. Оценивалось напряжение в брюшной полости (выпот поступал под давлением), количество выпота, его характер. В брюшную полость устанавливался силиконовый дренаж 0,4 – 0,7 см в диаметре с достаточным количеством боковых отверстий.

3. Оценка эффективности эхографических исследований толстой кишки методом ГЭК при её патологии: хронических запорах (ХЗ) у детей, в том числе, при болезни Гиршпрунга (БГ), аноректальных мальформациях (АРМ) и низких кишечных кровотечениях (НКК). Разработана методика эхографической оценки толстой кишки, основанная на унифицированной интерпретации различных параметров, которые в совокупности дают полную картину её состояния на момент обследования.

Проведено ретроспективное поперечное исследование результатов ГЭК у детей с запором, лечившихся в хирургическом отделении АОДКБ в 1999-2013 гг. Тип выборки: невероятностная. Включены больные в различной клинической стадии ХЗ: компенсированной, субкомпенсированной, декомпенсированной, а также с признаками осложнений. Данные ГЭК соотносили с окончательным диагнозом, который был установлен по результатам дополнительных обследований (рентгенологических, эндоскопических и гистологических). Выделены и описаны устойчивые эхографические типы толстой кишки. Разработан алгоритм установления диагноза, дальнейшего обследования, диспансерного наблюдения и лечения детей с ХЗ функционального и органического генеза.

Для определения информативности ГЭК в выявлении признаков БГ в сравнении с ирригографией было проведено ретроспективное выборочное

исследование результатов эзографического (ГЭК) и рентгенологического (ирригография) обследований детей с ХЗ. Всем пациентам при первичной диагностике проведены оба исследования (ГЭК и ирригография). Поводом послужили ХЗ различной степени выраженности, а у новорождённых клиническая картина низкой кишечной непроходимости. Диагностические возможности ГЭК и ирригографии в диагностике БГ соотнесены с уточнённым диагнозом, установленным по клиническим проявлениям, результатам гистологического исследования биопсийного и операционного материалов, а также данных, полученных во время операции, позволявших в своей совокупности судить об окончательном диагнозе.

Анализировали ретроспективно использование ГЭК при обследовании 67 детей, оперированных по поводу АРМ в АОДКБ в 1999-2011гг. Определяли возможность использования ГЭК вместо ирригографии в данной группе пациентов.

Проведено ретроспективное сплошное исследование у пациентов, лечившихся в хирургическом отделении АОДКБ в 1999-2011гг., которым проводилась ГЭК в связи с клиническими проявлениями НКК. Оценивали частоту и клиническое значение различных причин НКК.

4. Оценка роли УЗИ в малоинвазивном лечении абсцессов мягких тканей. Проведено ретроспективное сплошное исследование пациентов с абсцессами мягких тканей, лечившихся в АОДКБ в 2008-2012гг. Поверхностные абсцессы были представлены острым гнойным лимфаденитом (ОГЛ), нелактационным маститом, абсцессами другой этиологии. Ретроспективно сравнивались группы с использованием УЗИ и без для диагностики и показания к операции по поводу ОГЛ.

Методы исследования. Клинико-лабораторные: изучение анамнеза, данных клинико-лабораторных обследований путём анализа историй болезни, журналов регистрации оперативных вмешательств и УЗИ, протоколов патологоанатомических вскрытий. Рентгенологические: рентгенография брюшной полости, пассаж контраста по ЖКТ, контрастное рентгенологическое исследование желудка, ирригография, рентгенологическая дефекография, ПИС.

Эндоскопические: ФЭГДС, фиброколоноскопия с полипэктомией и биопсией, лапароскопия с диагностической и лечебной целью.

Открытые диагностические и лечебные операции: гистологическое исследование полнослойных участков стенки прямой кишки трансанальным доступом с целью подтверждения/исключения БГ у детей с декомпенсированными формами ХЗ и выявлении признаков БГ по данным ирригографии и ГЭК. Аппендэктомия при болевом абдоминальном синдроме у детей с ХЗ на фоне болезни Пайра, при лапароскопической и открытой дезинвагинации. Одноэтапное или трёхэтапное хирургическое лечение БГ. Лапаротомия, дезинвагинация с резекцией кишки или без. Биопсия брыжеечного лимфатического узла (ЛУ), опухоли.

Эзографические методы диагностики: эзографическое обследование верхних отделов ЖКТ на предмет ГЭР, пилороспазма, пилоростеноза по

описанным методикам (Дворяковский И.В., Сугак А.Б., 2007; Семенюк Л.А., 2007, Пыков М.И., 2015).

Используемая аппаратура: УЗ аппарат «Aloka» SSD 1700 с цветовым и энергетическим доплером, УЗ аппарат «Medison» Sonoace R3, конвексные и линейные датчики 2,5 – 10 MHz, рентгенодиагностический комплекс телеуправляемый КРТ-ОКО «Электрон», лапароскоп «Storz», фиброколоноскоп «Olympus PCF-20L», фиброгастроскоп «Olympus», ректороманоскоп «Wolf», пункционные иглы, катетеры «BBrown».

Исучаемые интервенционные эхографические диагностические и лечебные методы

1. Гидроэхоколонография (ГЭК) – метод обследования толстой кишки с контрастированием её просвета жидкостью (возрастная нормальная эхографическая анатомия толстой кишки описана автором в предыдущем исследовании, 1998).

Описание методики дезинвагинации методом ГЭК

Дезинвагинация выполнялась как в медикаментозном сне, так и без наркоза. По данным УЗИ оценивали: положение инвагината в брюшной полости, размеры, толщину стенок кишок, участвующих в инвагинате, наличие или отсутствие ЛУ между его цилиндрами, наличие свободной жидкости в брюшной полости, признаки непроходимости (расширенные жидким содержимым петли тонкой кишки, маятникообразная перистальтика), кровотока в брыжейке кишки, формирующей инвагинат. Дезинвагинацию начинали с ретроградного заполнения толстой кишки жидкостью с одновременным эхографическим контролем процесса. Инвагинат расправлялся воздействием гидростатического давления жидкости (0.9% раствор NaCl). Критерием полного расправления являлось отсутствие визуальной картины инвагината и попадание раствора в вышележащие отделы кишки. Убеждались в отсутствии в просвете или структуре кишки патологических образований: полипов, дивертикулов, опухолей, тонкокишечной инвагинации. Жизнеспособность кишки подтверждалась наличием равномерного кровотока при ЦДК в брыжейке кишки, участвовавшей в инвагинате. Целостность - отсутствием выхождения жидкости в брюшную полость. После дезинвагинации жидкость выводилась из просвета кишки.

2. Эхографическое обследование ребёнка с подозрением на ВНК выполнялось хирургом в процессе первичного осмотра новорождённого и включало в себя эхографию брюшной полости, желудка и ГЭК. При выполнении эхографии брюшной полости учитывались описанные данные, свидетельствующие о завороте (Nichols D.M., 1983; Pracros J.P. et al., 1992; Weinberger E., 1992; Ольхова Е.Б., 2002, 2013; Грона В.Н. и др., 2007) и некротический энтероколит (НЭК) (Арапова А.В. и др., 2003). При выполнении эхографии желудка использована собственная модифицированная методика. За основу взят опыт эхографического исследования верхних отделов ЖКТ (Дворяковский И.В., Сугак А.Б., 2007; Пыков М.И., 2015).

3. Малоинвазивное лечение с использованием методов интервенционного ультразвука.

Дезинвагинация методом ГЭК выполнялась под УЗ-контролем гидростатическим давлением жидкости (0,9% раствор NaCl), которую вводили с помощью клизмы.

Дренирование брюшной полости под УЗ-контролем выполнялось как диагностическая и лечебная процедура у новорождённых в связи с перитонитом на фоне осложненной непроходимости кишечника и НЭК.

Разрешение копростазы методом гидроэхоколонографии использовано у детей с ХЗ, мекониевой обструкцией у новорождённых с экстремально низкой массой тела (ЭНМТ).

Пункционное лечение абсцессов мягких тканей проводилось под УЗ-контролем.

Математическая обработка полученных результатов проведена с использованием статистических компьютерных программ “Excel MX 2002”, “EpiInfo”, SPSS 17,0 FOR WINDOWS.

Данные представлены в виде абсолютных и относительных частот, 95% доверительного интервала для пропорций. Чувствительность, специфичность, предсказательная ценность положительного/отрицательного результата рассчитывались с помощью статистической программы EpiInfo.

Критерий Шапиро-Уилка применялся для оценки нормальности распределения признака в выборочной совокупности. Критерий хи-квадрат Пирсона применялся для изучения взаимосвязи между двумя независимыми категориальными (или номинальными) переменными. Если таблица сопряженности имела четыре поля и ожидаемое число наблюдений при справедливой нулевой гипотезе было менее пяти, сравнение проводили с помощью точного критерия Фишера. При условии нормального распределения признака для изучения двух независимых выборок, содержащих непрерывные переменные, использовался t-критерий Стьюдента, альтернативно – критерий Манна-Уитни. Критерий Крускала-Уоллиса применялся для изучения различий между тремя независимыми выборками в случае ненормального распределения признака. Для оценки степени влияния различных факторов на исходы лечения использовали логистический регрессионный анализ. Критический уровень статистической значимости для оценки справедливости нулевой гипотезы определен на уровне 0,05 и менее.

РЕЗУЛЬТАТЫ ИССЛЕДОВАНИЙ

Обоснование рациональной диагностики и лечения инвагинации кишечника (ИК) у детей с использованием УЗИ и ГЭК. Первый этап. В период с февраля 1981 по июль 2011 года оценено 264 пациента, у которых отмечено 270 эпизодов ИК, потребовавших отдельной госпитализации. Наиболее частой формой кишечного внедрения явилась подвздошно-ободочная инвагинация (96,3%), в остальных случаях (3,7%) - тонкокишечная. Среди заболевших во всех периодах преобладали мальчики: 2,2:1; 2,0:1; и 2,9:1.

Средний возраст был достоверно старше в третьем периоде ($p < 0,001$), от 7,0 (5,0; 10,0) до 12,5 (7,0; 30,0), ($p < 0,001$).

В большинстве случаев родители считали, что заболевание у ребёнка возникло на фоне полного физического здоровья (64,9%), а каждый пятый случай связывали с ОРВИ. Частота «других симптомов» (проявления воспалительных заболеваний), статистически значимо не различалась по периодам, они наблюдались более чем в половине случаев (64,7%, 65,5%, 69,4%).

Кровь из прямой кишки и пальпация инвагината, являющиеся симптомами «триады» статистически значимо чаще наблюдались в первом периоде, чем во втором и третьем ($p < 0,001$). Давность заболевания была статистически достоверно меньше при отсутствии крови из прямой кишки, чем при её наличии ($p = 0,001$). Доля третьего признака «триады» - боли в животе - статистически значимо не различалась в разные периоды наблюдения. Рвота, не входящий в «триаду», но входящий в «диаду» симптом ИК, встречалась не одинаково часто в разные периоды наблюдения (75,4; 85,2; 60,7%). Во втором и третьем периодах значимо чаще отмечена «диада» симптомов ИК, чем «триада» ($p < 0,001$).

УЗИ в диагнозе инвагинации кишечника. УЗИ для диагностики ИК было проведено 121(44,8%) больным. Диагностическая точность УЗИ брюшной полости для выявления инвагината дополненная ГЭК, составила 100%. Пациентов, которым было выполнено УЗИ, раньше госпитализировали по сравнению с теми, которым применялись другие способы диагностики ($p < 0,001$). Присутствие УЗИ среди методов первичной диагностики ИК было связано со снижением времени до постановки диагноза на 9,5 часов ($p = 0,001$).

Эхографическая картина инвагинации.

В продольном срезе инвагинат выглядел как слоистый инфильтрат с неоднородными стенками, в поперечном имел характерную структуру по типу «мишени». Чем дистальнее располагался инвагинат, тем он был длиннее и шире. Толщина наружной стенки кишки, то есть степень её отёка не зависела от давности заболевания ($p = 0,650$).

Для оценки жизнеспособности кишки, участвующей в инвагинате, выполнялось ЦДК на предмет наличия кровотока в её брыжейке. По данным УЗИ выявлялись перистальтические элементы движений кишечной стенки, образующей инвагинат: в момент приступа болей у ребёнка он продвигался в дистальном направлении, что также подтверждало жизнеспособность кишки.

Наличие свободного выпота в брюшной полости свидетельствовало о давности заболевания: увеличение давности заболевания на 1 час повышало вероятность свободного выпота в 1,047 раза. Выявлено, что время с момента заболевания было больше в группе пациентов с клиническими и эхографическими признаками непроходимости, чем без таковых ($p = 0,001$).

При использовании для диагностики УЗИ и ГЭК органическая причина ИК была визуализирована до начала лечения или в процессе дезинвагинации в 100% случаев. Частота органической причины ИК оставалась одинаковой во всех периодах (таблица 2).

Таблица – 2 Доля детей с различными анатомическими причинами инвагинации в разные периоды наблюдения

| Анатомическая причина: | Частота в период наблюдения, абс.чис., % (95%ДИ) | | | p-уровень |
|----------------------------|--|------------------|------------------|------------------------|
| | 1 (1981-1994) | 2 (1994-2005) | 3 (2005-2011) | |
| Дивертикул, полип | 5,98 (2,93-11,8) | 9,84 (4,59-19,8) | 2,17 (0,60-7,58) | 0,124 $\chi^2=4,176$ |
| Мезаденит | 20,5 (14,2-28,7) | 44,3 (32,5-56,7) | 81,5 (72,4-88,1) | <0,001 $\chi^2=77,204$ |
| Не ясна | 68,4 (59,5-76,1) | 45,9 (34,0-58,3) | 13,0 (7,62-21,4) | <0,001 $\chi^2=63,930$ |
| Прочее (в т.ч. аппендицит) | 5,13 (2,37-5,92) | 0,0 (0,0-5,92) | 3,09 (1,06-8,70) | 0,194 $\chi^2=3,275$ |

Примечание: p рассчитывалось с помощью Хи-квадрат Пирсона

Роль мезаденита в формировании инвагинации кишечника. Признаки заболеваний, сопровождающихся мезаденитом, исходно встречались у 66% больных. При этом в период использования УЗИ, как компонента стандартного исследования, ЛУ в структуре инвагината выявлены у 82% больных, значительно чаще, чем в предыдущие периоды ($p < 0,001$). Статистически значимой взаимосвязи между временем с момента начала инвагинации и размером ЛУ в продольном и поперечном измерениях ($\chi^2(2)=0,11$; $p=0,948$; $\chi^2(2)=0,05$; $p=0,975$ соответственно) не было выявлено. Количество ЛУ также не было связано с давностью заболевания. Учитывая, что доля «других симптомов», свидетельствующих о неблагоприятном фоне, на котором развился инвагинат, оставалась постоянной во все периоды, очевидно, что мезаденит существовал до развития инвагинации на фоне воспалительных заболеваний и был причиной её формирования, а не следствием.

Особенности клинического течения и диагностики инвагинации на фоне злокачественной опухоли. При инвагинации на фоне опухоли ($n=7$) в клинической картине отмечено типичное сочетание признаков заболеваний ЖКТ и значимой (8-12%) потери массы тела. Инвагинация протекала хронически (1–3 месяца), не рецидивировала, не проявлялась острой кишечной непроходимостью ($p < 0,001$), во всех случаях это были неходжкинские лимфомы у детей старше пяти лет. Наиболее информативным методом диагностики являлось УЗИ и ГЭК, которые во всех случаях позволили установить диагноз ИК и идентифицировать опухоль.

Инвагинация на фоне неопухолевых причин ($n=366$) всегда протекала остро, с признаками кишечной непроходимости, развитием перитонита в течение трех-пяти дней.

Лечение инвагинации кишечника. В отсутствие УЗД, в первые два периода чаще применялось хирургическое лечение ИК – с использованием лапаротомии (в первом) и лапароскопии во втором. Оба указанных подхода часто сопровождались резекцией кишки (18,7%) или другими видами оперативных вмешательств (аппендэктомия, удаление ЛУ для гистологического исследования, ушивание десерозаций кишки, 21,1%). В третьем периоде наиболее в основном использовалась НД методом ГЭК (таблица 3, 4).

Таблица 3 - Типы лечения ИК в зависимости от периода наблюдения (1 этап)

| Тип лечения: | Период наблюдения, % (95%ДИ) | | | p-уровень |
|----------------|------------------------------|--------------------|------------------|------------------|
| | 1 (1981-94),n=117 | 2 (1994-2005),n=61 | 3 (2005-11),n=92 | |
| Консервативное | 23,9 (17,1-32,4) | 9,8 (4,6-19,8) | 83,7 (74,8-89,9) | <0,001 |
| Оперативное | 76,1 (67,6-82,9) | 90,2 (80,2-95,4) | 16,3 (10,1-25,2) | $\chi^2=107,821$ |

Примечание: p рассчитывалось с помощью Хи-квадрат Пирсона; попарное сравнение: 1 - $p=0,023$; $\chi^2=5,155$; 2 - $p<0,001$; $\chi^2=73,583$; 3 - $p<0,001$; $\chi^2=80,621$, где критический уровень значимости при попарном сравнении - $p<0,017$, где 1 различия между 1 и 2 периодами, 2 - между 1 и 3 периодами, 3 - между 2 и 3 периодами.

Таблица 4 - Доля оперированных детей, которым выполнена резекция кишки при инвагинации в разные периоды наблюдения, % (95%ДИ) (первый этап)

| Вид операции: | Период наблюдения | | | p-уровень |
|----------------|-----------------------------------|-----------------------------------|----------------------------------|--------------------|
| | первый 02.1981-04.1994 n=55 | второй 05.1994-08.2005 n=16 | третий 09.2005-06.2011 n=5 | |
| Резекция кишки | 29,1 (18,8-42,1) | 12,5 (3,50-36,0) | 60,0 (23,1-88,2) | 1-0,310 |
| Без резекции | 70,9 (57,9-81,2) | 87,5 (64,0-96,5) | 40,0 (11,8-76,9) | 2-0,357 3-0,115 |

Примечание: p рассчитывалось с помощью Хи-квадрат Пирсона/поправка на непрерывность Ейтса

При анализе частоты резекции кишки, были исключены случаи с органической причиной инвагинации (дивертикулы, полипы), когда резекция кишки безусловно показана. Оказалось, что анализу были доступны только первые два периода, где доля детей с резекцией кишки статистически значимо не различалась ($p=0,708$). В третьем периоде, когда использовали метод ГЭК, резекции выполнили только по абсолютным показаниям.

На втором этапе исследования (проспективная часть) использовали дезинвагинацию методом ГЭК во всех случаях, если не было клинических признаков перитонита, а в брыжейке кишки, образующей инвагинат, присутствовал кровоток при ЦДК. При большой давности заболевания и выраженном вздутии живота выполняли обзорную рентгенографию брюшной полости для исключения свободного газа. Для изучения факторов риска резекции кишки было выделено две группы пациентов (таблица 5). В обеих группах была исключена органическая причина инвагинации, перитонит, когда резекция кишки абсолютно показана.

Таблица 5 – Группы пациентов с инвагинацией в зависимости от противопоказаний к консервативному лечению (n=321)

| Группы | Противопоказания к консервативному лечению | Кол-во противопоказаний, n |
|------------------------------------|---|----------------------------|
| 1-я группа (основная), n=162 | Нарушение кровоснабжения образующей инвагинат кишки | 2 |
| 2-я группа (контрольная), n=159 | Все или некоторые факторы: возраст старше 1-3 лет, давность симптомов более 12-24 часов, рецидивирующая инвагинация | 116 |

Примечание: в обеих группах исключены: органическая причина (дивертикул, полип, опухоль), тонкокишечная инвагинация, клинические признаки перитонита

Сравнили частоту резекции кишки в данных группах. Оказалось, что в основной группе резекция кишки выполнена в двух случаях, когда предпринято оперативное лечение в связи с нарушением кровоснабжения кишки (рисунок 1).

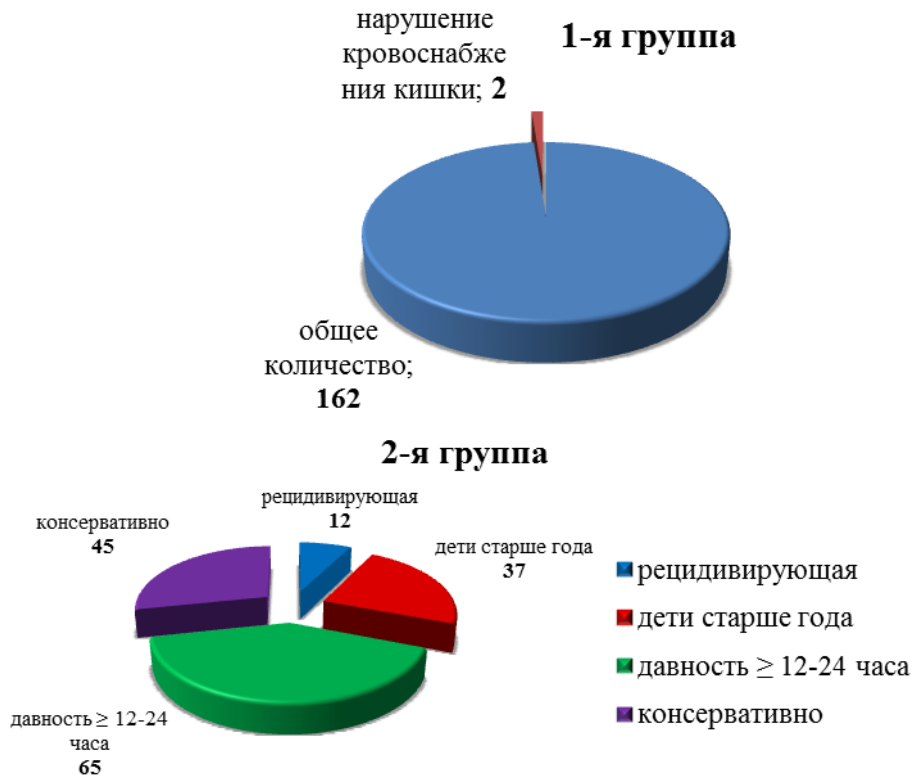

Рисунок 1 - Показания к хирургическому лечению в группах (1 – изучаемая, 2 - контрольная)

В 1-й группе выполнили две резекции, во 2-й - резекция кишки выполнена в 16 случаях. Сравнили шанс резекции кишки при расширении показаний к операции в группах (таблица 6).

Таблица 6 - Оценка шанса резекции кишки при расширении показаний к операции

| Признак | ОШ | 95%ДИ |
|----------------|-------|---------------|
| Резекция кишки | 8,951 | 2,023; 39,606 |

При расширении показаний к хирургическому лечению инвагинации шанс резекции кишки возрастал в 8,9 раза (возраст, время с момента начала заболевания, рецидивы инвагинации).

Столь значительная разница в частоте выполнения резекции заключается в субъективности оценки кишки на операции, когда её жизнеспособность оценивалась визуально по пульсации сосудов, цвету кишечной стенки. При сомнениях по данным визуальной оценки кишки выполнялась резекция. При дезинвагинации оперативными методами также возникали дополнительные повреждения кишки за счёт механического воздействия рук хирурга или лапароскопических инструментов. В третьем периоде, при дезинвагинации под УЗ-контролем, жизнеспособность кишки оценивалась объективным методом ЦДК, жизнеспособность определялась наличием кровоснабжения кишки, а не её внешним видом, отсутствовала травматичность мануальной и инструментальной дезинвагинации.

Проанализированы все дезинвагинации методом ГЭК, выполненные в третьем периоде, $n = 82$ у 74 детей с учётом рецидивов. Дезинвагинация была успешной в 77 эпизодах. У 18 (21,9%) детей выполнена без наркоза. Время, затраченное на дезинвагинацию - $16,24 \pm 5,39$ мин. Локализацию головки инвагината в просвете кишки отмечали чаще в правых отделах - 69 (84,2%), реже в левых - 8 (9,7%), не указано - 5 (6,1%). Наибольшие сложности возникали при выхождении инвагината через ИЦК. Визуализация ИЦК и заполненные петли тонкой кишки являлись критериями дезинвагинации. Большая часть инвагинатов (56 (68,3%)), расправилась легко. С трудом - у 19 (23,2%) пациентов. Не было выявлено статистически значимых различий во времени с момента начала симптомов инвагинации в группах с различными особенностями расправления (легко, с трудом, не расправился). Статистически значимо чаще инвагинация расправлялась «легко» при отсутствии крови из прямой кишки, чем при её наличии (79,2% и 50,0%, $p=0,006$). Не удалось достичь полного расправления инвагината методом ГЭК в пяти случаях. Четыре случая неудачных попыток НД методом ГЭК выполнены на стадии освоения методики, у одного пациента причиной явился дивертикул, который визуализировался как дополнительное включение в структуре инвагината.

Имелись статистически значимые различия во времени окончательного расправления инвагинации в зависимости от количества попыток (этапная дезинвагинация) расправления ($p=0,004$). На данном этапе исследования расправление ИК методом ГЭК по сравнению с ПИС и лапароскопией было наиболее эффективным (93,9; 91,9 и 78,2% соответственно, $p=0,006$). При применении дезинвагинации методом ГЭК длительность госпитализации была значимо меньше, чем при использовании других методов ($p<0,001$). Рецидив ИК встречался одинаково часто независимо от метода дезинвагинации (хирургического/НД) ($p=0,070$).

Таким образом, использование УЗИ и ГЭК для диагностики ИК снижают показания к хирургическому лечению этого состояния, а, следовательно, позволяют избежать резекции кишки и связанных с хирургическим лечением осложнений. Последние включали перитонит, спаечную непроходимость, десерозации кишки, перфорации, связанные с травматичностью дезинвагинации. При применении ПИС и ГЭК перфораций кишки не было. Умерших от инвагинации за исследуемый период не было.

Сравнительный физико-математический анализ физических свойств жидкости и воздуха и их возможное воздействие на стенку кишки в момент дезинвагинации. Сравнили физические свойства жидкости и воздуха и их возможное воздействие на стенку кишки в момент дезинвагинации, опираясь на фундаментальные физические свойства этих сред.

Схема расчёта в эксперименте

Представим схему гидростатической дезинвагинации (рисунок 2). В данном примере в начальном состоянии жидкость находится при атмосферном давлении (0 мм. рт. ст избыточного), длина трубопровода 2,0 м, условный диаметр трубопровода 4 мм, кинематическая вязкость жидкости при 20° С равна $1 \text{ мм}^2/\text{с}$. Давление в ёмкости и цилиндре одинаково. Поршень

удерживается в исходном положении за счёт трения о стенки цилиндра. Плавно увеличиваем давление до 0,0133...0,0199 МПа.

При давлении, превышающем силу трения, поршень начнёт перемещаться. Определим скорость перемещения, для чего используем основное уравнение гидростатики: $P_A = P_O + \rho \cdot g \cdot h_A$, где, P_A - давление в произвольной рассматриваемой точке, кПа; P_O - внешнее давление, кПа; $\rho \cdot g \cdot h_A$ - весовое давление столба жидкости высотой h_A (м), ρ - плотность жидкости ($\text{кг}/\text{м}^3$) $\cdot 10^{-3}$, (для воды $\rho = 1000 \cdot 10^{-3} \text{кг}/\text{м}^3$), $g - 9,81 \text{ м}/\text{с}^2$ - ускорение свободного падения. Для нашего случая, когда система рассматривается при атмосферном давлении ($P_O=0$ избыточного); $P_A = \rho \cdot g \cdot h_A$.

Различают два режима течения жидкости: ламинарный, когда частицы жидкости движутся параллельно стенкам трубопровода, и турбулентный, когда движение частиц приобретает беспорядочный характер. Режим течения определяется безразмерным числом Рейнольдса (Re).

Ламинарный режим течения переходит в турбулентный при определённом, критическом значении: $Re_{кр} = 2300$.

Потери давления на трение определяются по формуле Пуазейля для ламинарного режима; $\Delta h_{тр} = 32 \cdot \nu \cdot l \cdot V / d^2 \cdot g$, где, ν - кинематическая вязкость жидкости, $\text{м}^2/\text{с}$; l - длина гидролинии, м; V - скорость движения жидкости в гидролинии, м/с; d - внутренний диаметр гидролинии, м; $g - 9,81 \text{ м}/\text{с}^2$ - ускорение свободного падения. Если искомой величиной является расход жидкости, тогда $V = 4 \cdot Q / \pi \cdot d^2$. Представим гидродинамический напор через давление $\Delta h = \Delta p / \rho \cdot g$, в этом случае формула Пуазейля приобретёт вид:

$$Q = \Delta p \cdot d^4 \cdot \pi / 128 \cdot \nu \cdot l \cdot \rho$$

Рассчитаем расход жидкости из условия свободного её вытекания при следующих условиях: жидкость находится под давлением 100 – 150 мм.рт.ст (13,3...20 кПа), длина трубопровода 2,0м, условный диаметр трубопровода 4мм, кинематическая вязкость жидкости при 20°C равна $\nu = 0,01 \cdot 10^4 \text{ м}^2/\text{с}$. Следовательно: $Q = (13,3...20) \cdot 0,004^4 \cdot 3,14 / 128 \cdot 0,01 \cdot 10^4 \cdot 2 \cdot 1000 \cdot 10^{-3} = 13,3 \cdot 10^{-6} \dots 20 \cdot 10^{-6} \text{ м}^3/\text{с}$ или, для большей иллюстративности, $Q = 13,3...20 \text{ см}^3/\text{сек}$

Далее будем оперировать размерностью Q , $\text{см}^3/\text{сек}$.

Однако если принять, что поршень будет после начала перемещения двигаться с противодействием составляющем $3/4$ начального давления, т.е. на трение и заедание поршня тратится $1/4$ начального давления (из-за разницы коэффициента трения покоя и скольжения и наличия жидкостной смазки), то расход жидкости пропорционально уменьшится, т.е.:

$\Delta p_1 = \Delta p - 3/4 \cdot \Delta p = (13,3...20) - 3/4 \cdot (13,3...20) = 3,3...5,0 \text{ кПа}$, и, следовательно, $Q_1 = 0,25 \cdot Q = 0,25 \cdot (13,3...20) = 3,325...5,0 \text{ см}^3/\text{сек}$.

Примем диаметр поршня равным $D = 15 \text{ мм}$ ($1,5 \text{ см}$), тогда площадь $S = \pi \cdot D^2 / 4$; $S = 3,14 \cdot 1,5^2 / 4 = 1,77 \text{ см}^2$ и скорость перемещения поршня ϑ ($\text{см}/\text{сек}$) равна: $\vartheta = Q_1 / S = (3,325...5,0) / 1,77 = 1,9...2,8$

Из приведённых расчётов видно, что скорость перемещения поршня, даже при данных, условно принятых величинах, находится в границах не травматичных значений.

Рассмотрим систему при условии, что вместо жидкости используется воздух с избыточным давлением. 220 мм.рт.ст (26,6кПа). В качестве резервуара воздуха в данном случае выступает только гидроцилиндр. В исходном состоянии система описывается уравнением политропного процесса:

$\Delta p \cdot V^n = \text{const}$, где V - объём воздуха, n - показатель политропы.

При резком изменении давления процесс близок к адиабатическому $\Delta p \cdot V^{1,4} = \text{const}$, и $n = \gamma = 1,4$, где γ показатель адиабаты.

В реальном случае процесс находится между состояниями ($1 < n < 1,4$), принимаем $n = 1,2$.

Из анализа уравнения видно, что при изменении давления с $\Delta p = 26,6\text{кПа}$ до $\Delta p_1 = 0,75 \Delta p$, т.е. $\Delta p_1 = 20\text{кПа}$, объём воздуха V_1 будет равен $\Delta p \cdot V_1^{1,2} = \Delta p_1 \cdot V_{11,2}$.

В относительных величинах при $V=1$. Следовательно, объём почти мгновенно увеличится на 27%, что повышает риск перфорации при дезинвагинации.

Выполнили эксперимент: имитировали дезинвагинацию воздухом и жидкостью. Описание эксперимента: использовали цилиндр с поршнем (инвагинат). Поршень имитировал инвагинированную кишку. К нему подсоединялся катетер, через который под одинаковым давлением вводились жидкость или воздух. Давление воздуха создавали с помощью баллона Ричардсона (рисунок 2).

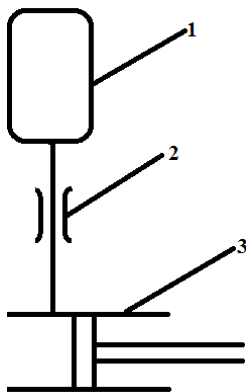


Рисунок 2 - Схема неоперативной дезинвагинации: 1 - ёмкость с жидкостью или воздухом, находящейся под давлением; 2 – трубопровод, обладающий внутренним трением жидкости или воздуха о стенки; 3 – цилиндр (влагище инвагината) с поршнем (инвагинат)

Гидростатическое давление рассчитывали по высоте расположения кружки Эсмарха, исходя из второго закона гидродинамики. Известно, что столб воды, высотой 10 метров оказывает давление в 1 атмосферу, что составляет 735мм рт. ст. Выяснили, что вводимая жидкость из кружки Эсмарха, расположенной на высоте 1,36 м от уровня пациента, окажет давление 100 мм.рт.ст. Контролировали скорость продвижения поршня по цилиндру и скорость его в момент выхода из цилиндра. Рассчитали предполагаемую силу воздействия

давления воздуха и жидкости на стенку кишки в момент дезинвагинации. Анализировали оба процесса.

Представим дезинвагинацию в виде замкнутого контура, в который подаётся воздух или жидкость под давлением (рисунок 3).

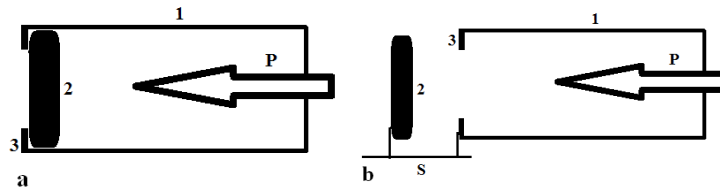


Рисунок 3 - Схема дезинвагинации (а – до дезинвагинации, б – после дезинвагинации): 1 –цилиндр (влагалище инвагината), 2 –поршень (инвагинированная кишка), 3 – створки (шейка инвагината), P – давление, подаваемое в контур, S – путь поршня (после «дезинвагинации»)

В данной модели изменяется только один показатель, это вид давления, подаваемого в контур: в одном случае это давление воды, а во втором - воздуха. По результатам эксперимента получено, что путь поршня после выхода из цилиндра при нагнетании воздуха составил минимум 0,20 м, а при нагнетании жидкости – 0,01м. Следовательно, при пневматической дезинвагинации в момент расправления инвагината в просвете кишки создаётся усилие, которое превышает гидростатическое в 20 раз. Несмотря на то, что давление при обоих методах изначально задавалось одинаковое, в конце пути поршня оно должно различаться согласно физико-математическому расчёту, представленному выше.

Если для дезинвагинации использовали жидкость, дезинвагинация произойдет при том же давлении, которое изначально создавалось, или даже меньшем, так как поступление жидкости для поддержания давления ограничивается трением в трубопроводе. Если воздух – к резкому кратковременному силовому воздействию от запасённой энергии сжатого воздуха на кишку в момент дезинвагинации (рисунок 4).

Такое различие основано на фундаментальном свойстве этих сред – сжимаемость. В нормальных условиях плотность воздуха в 800 раз меньше плотности воды, поэтому воздух с лёгкостью сжимается, в отличие от воды, которой требуется большая сила для реализации этого процесса. Когда воздух под давлением наполняет кишку, то происходит его сжатие. В момент выхода инвагината из просвета кишки появляется мощная струя воздуха, которая обладает большой силой, подчас неприемлемой для отёчной стенки кишки. Жидкость практически несжимаема. Давление, создаваемое водой внутри кишки, равномерно распределяется между инвагинатом и стенками кишки, что приводит к равномерному продвижению инвагината, ограниченному возможностью поступления жидкости из резервуара, а значит, не вызывает разрыва кишки. В момент дезинвагинации давление жидкости падает практически до нуля, что приемлемо и не опасно для стенки кишки.

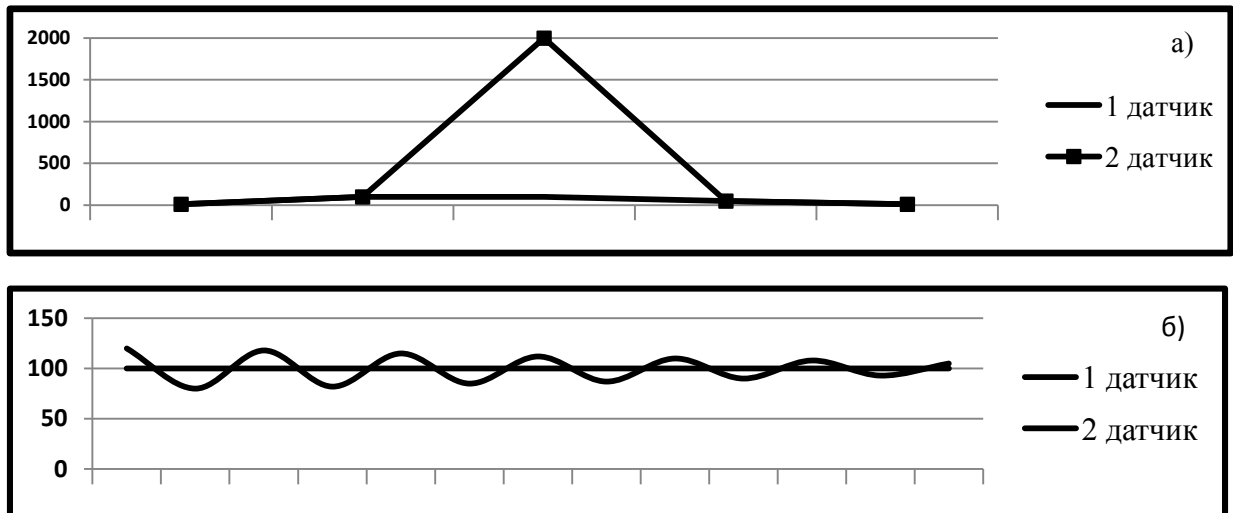


Рисунок 4 - Изменение эквивалентного усилия в контуре при использовании а) воздуха, б) жидкости

На втором этапе были ретроспективно проанализированы две группы больных, которым на базе АОДКБ с 1981-2016гг. выполнено консервативное лечение ИК методами ПИС (n=45) и ГЭК (n=160).

Дезинвагинация методом ПИС была эффективна в 84,4%, методом ГЭК в 95,8%, достигала 100% в отдельные годы.

Оценка эффективности специальных и интервенционных эхографических методик в обследовании и лечении детей с врождённой непроходимостью кишечника (ВНК).

Группы пациентов и описание специальных эхографических методик при подозрении на ВНК. В период с 1998-2012гг. эхографически обследовано 1557 детей в возрасте от 1 часа до 3 месяцев с симптомами возможными при ВНК: рвотой, вздутием живота, задержкой отхождения мекония или запором с рождения, выделением крови из ЖКТ. Изучена группа новорождённых, у которых подтверждена непроходимость кишечника.

Прооперирован 101 пациент с ВНК. У 62 детей с различными видами и причинами ВНК в возрасте от 0,04 до 45 суток в протокол обследования были включены эхографические методики. Были ретроспективно изучены эхографические возможности выявления вида (высокая, низкая, заворот) и причин (атрезия, кольцевидная поджелудочная железа, заворот, мекониевый илеус, БГ) непроходимости.

При проведении УЗИ выявлялись прямые (визуализация причины непроходимости: атрезия, заворот, гипертрофированный пилорус) и косвенные признаки всех видов ВНК, идентифицировались причины симптомов. При отсутствии признаков хирургической патологии (ВНК, НЭК, пилоростеноз) описывались функциональные нарушения (ГЭР, пилороспазм, гипомоторная дисфункция желудка, кишечника). Весь комплекс эхографических обследований, возможно было провести «на месте», в реанимационном отделении, не вынимая ребёнка из кувеза.

Распределение пациентов, обследованных эхографически, по видам и причинам ВНК (n = 62): Высокие формы ВНК: атрезия 12ПК (n=7), кольцевидная поджелудочная железа (n=3), полное удвоение желудка (n=1). Частичная ВНК, обусловленная мальротацией (n=6). Странгуляционная непроходимость: заворот средней кишки (n=12), ущемление петли кишки в дефекте брыжейки (n=2) и заворот изолированной петли кишки (n=2). Низкие формы ВНК: атрезии тонкой кишки (n=14), мекониевый илеус (n=2), БГ (n=13).

Сравнение диагностического процесса и исходов лечения в двух группах пациентов, оперированных по поводу ВНК (исключены пациенты с БГ, так как они преобладали в основной группе).

1-я группа, основная (n = 44): с целью диагностики непроходимости и её причин выполнялись как эхографические, так и рентгенологические исследования.

2-я группа, сравнения (n = 44): с целью диагностики непроходимости и её причин выполнялись только рентгенологические исследования.

В обеих группах представлен весь спектр видов ВНК, распределение пациентов по видам ВНК одинаковое. Группы были сравнимы по полу, срокам гестации, весу при рождении, сопутствующим порокам развития.

В 1-й группе диагноз непроходимости достоверно чаще ставился своевременно, значимо реже наблюдался летальный исход, чем у пациентов 2-й группы (таблица 6).

Таблица 6 - Своевременность диагностики и послеоперационная летальность у больных ВНК в зависимости от наличия УЗИ в первичной диагностике

| Признак | УЗИ | | р-уровень* |
|--------------------|----------------------------------|-------------------------------------|-----------------|
| | проведено, n=44абс.ч., % (95%ДИ) | не проведено, n=44абс.ч., % (95%ДИ) | |
| Исход: | | | <0,001 |
| - жив | 42-95,4 (84,9-98,7) | 24-54,6 (40,1-68,3) | $\chi^2=19,636$ |
| - умер | 2-4,6 (1,26-15,1) | 20-45,4 (31,7-59,9) | |
| Диагноз поставлен: | | | <0,001 |
| - своевременно | 43-97,7 (88,2-99,6) | 20-45,4 (31,7-59,9) | $\chi^2=29,557$ |
| - несвоевременно | 1-2,3 (0,40-11,8) | 24-54,6 (40,1-68,3) | |

Примечание: ВНК – врождённая непроходимость кишечника. * Хи-квадрат Пирсона

После начала использования специальных эхографических методов диагностики ВНК при первичном осмотре хирурга, не отмечено ни одного случая летального исхода и синдрома короткой кишки при странгуляционной ВНК (заворот).

Состояния имитирующие ВНК. Признаки пилоростеноза выявлялись при осмотре желудка натощак: гипертрофия пилоруса (длина $19,7 \pm 3,1$ мм, переднезадний размер $15,2 \pm 1,2$ мм, толщина пилорической мышцы - $4,6 \pm 0,6$ мм), отсутствие раскрытия пилорического канала в течение осмотра (10 – 15 минут). Специфичность и чувствительность эхографического метода для диагностики пилоростеноза составила 100% и 96,6% соответственно.

Эхографические признаки мекониевой обструкции у детей с ЭНМТ: при эхографии брюшной полости выявлялось большое количество газов в петлях

кишечника, отсутствие свободной жидкости, равномерная перистальтика. При выполнении ГЭК в момент введения жидкости отмечалось ощущение «пустой толстой кишки». Вводимая в толстую кишку жидкость встречала препятствие на уровне подвздошной кишки. Лечение выполнялось методом ГЭК. Эхографическое сопровождение позволяло контролировать степень опорожнения кишечника и исключить затёк жидкости за пределы кишки.

Эхографическая картина НЭК. Выраженность изменений зависела от клинической стадии: неравномерное заполнение газом петель кишечника и перистальтика, дилатация петель и инфильтрация кишечной стенки, нарушение её кровоснабжения, пневматоз, наличие сначала прозрачного, а затем и мутного экссудата в брюшной полости. При НЭК 2-4 стадии мутный экссудат в брюшной полости являлся показанием к экстренной операции: дренированию брюшной полости с диагностической и лечебной целью, как первого этапа хирургического лечения перитонита.

«Гипомоторная дисфункция толстой кишки». Клинические симптомы при этом состоянии были сходны с БГ: отсутствие самостоятельного стула. При проведении ГЭК отмечалось снижение активности перистальтики и плохое или полное отсутствие опорожнения толстой кишки. В отличие от БГ, отсутствовала переходная зона, а клинические симптомы с течением времени регрессировали.

Дренирование брюшной полости под УЗ-контролем при перитоните (n=20) во всех случаях было эффективным, осложнений операции не было. Данная малоинвазивная операция позволила стабилизировать состояние ребёнка до выполнения следующего этапа хирургического лечения. У четырёх новорождённых детей дренирование брюшной полости выполнено в связи с перитонитом на фоне ВНК, у 16 пациентов причиной перитонита был НЭК.

Исходя из совокупности выявленных эхографических признаков, разработана следующая хирургическая тактика (таблица 7).

Таблица 7 - Хирургическая тактика в зависимости от эхографических признаков врождённой кишечной непроходимости и функциональных нарушений

| Тип обструкции | Метод обследования | Эхографические признаки | Хирургическая тактика |
|---|--------------------|---|---|
| Полная высокая ВНК Атрезия 12ПК Мембрана 12ПК Кольцевидная ПЖ* | УЗИ желудка | Отсутствует пассаж в нижележащие отделы ЖКТ Увеличен желудок и начальные отделы 12ПК Визуализация атрезии Дупликация стенки кишки Неправильная форма ПЖ*, срединное положение ВБА | Обзорная рентгенография брюшной полости Операция |
| Полная высокая ВНК Атрезия 12ПК Мембрана 12ПК Кольцевидная ПЖ* | УЗИ желудка | Отсутствует пассаж в нижележащие отделы ЖКТ Увеличен желудок и начальные отделы 12ПК Визуализация атрезии Дупликация стенки кишки Неправильная форма ПЖ*, срединное положение ВБА | Обзорная рентгенография брюшной полости Операция |

Продолжение таблицы 7

| Тип обструкции | Метод обследования | Эхографические признаки | Хирургическая тактика |
|--|---|--|---|
| Частичная высокая ВНК Мальротация | УЗИ желудка УЗИ брюшной полости ГЭК | Частичное нарушение пассажа жидкости в нижележащие отделы ЖКТ Неотчетливый инфильтрат на фоне печени (место спаек и фиксации слепой кишки) Отсутствие слепой кишки в типичном месте, псевдообструкция на уровне поперечной ободочной кишки | Контрастное исследование верхних отделов ЖКТ (положение дуодено-еюнального соустья) и/или ирригография Операция |
| Заворот средней кишки Заворот, ущемление петли кишки в дефекте брыжейки | УЗИ брюшной полости | Слоистый инфильтрат в эпигастрии с симптомом «улитки» или «водоворота» Неправильное положение ВБА и ВБВ Неподвижные петли кишечника Свободная жидкость в брюшной полости Неподвижная расширенная петля, с неоднородной жидкостью Свободная жидкость в брюшной полости Слоистый инфильтрат (место заворота петли) | Срочная операция без дальнейших обследований |
| Полная низкая ВНК (атрезия) Множественные атрезии | УЗИ брюшной полости ГЭК УЗИ брюшной полости | Визуализация атрезии (расширенная приводящая кишка) Выпот в брюшной полости Визуализация слепо заканчивающейся отводящей кишки Микроколон, ригидность при введении жидкости Отсутствие гаустр, перистальтики толстой кишки Отхождение слизистых пробок Ощущение «полупустого живота» Визуализация первой атрезии Небольшое количество приводящих расширенных петель Отводящие петли в виде гиперэхогенных тяжей или суженные до 4 – 7 мм петли кишок, заполненные гиперэхогенным содержимым | Обзорная рентгенография брюшной полости Операция |
| Мекониевый илеус | УЗИ брюшной полости ГЭК | Скопление плотного мекония в расширенных конечных отделах тонкой кишки (справа), прозрачный выпот Микроколон Ригидность при введении жидкости Отсутствие гаустр, перистальтики толстой кишки Отхождение слизистых пробок | Обзорная рентгенография Ирригография водорастворимым контрастом с лечебной целью При отсутствии эффекта – операция |
| Болезнь Гишпрунга | УЗИ брюшной полости ГЭК | Расширенные петли кишечника, много газов Прямая кишка ригидная, с утолщенными стенками, суженная зона без перистальтики, переходная зона (переход суженной части кишки в вышележащую расширенную), отсутствие гаустр и утолщение стенок в супрастенотической зоне, усиленная перистальтика в приводящей кишке, нет опорожнения после обследования | Обзорная рентгенография брюшной полости Ирригография Биопсия Иммуногисто-химические исследования Стома при энтероколите |
| Перитонит новорождённого любой этиологии | УЗИ брюшной полости | Неоднородная свободная жидкость Аперистальтические петли кишок Визуализация причины (атрезия, инфильтрат, киста) | Дренаживание брюшной полости «на месте» под УЗ-контролем, лапаротомия после стабилизации |

Продолжение таблицы 7

| Тип обструкции | Метод обследования | Эхографические признаки | Хирургическая тактика |
|---------------------------------------|----------------------------|---|---|
| Пилоростеноз | УЗИ желудка | Гипертрофия пилоруса Отсутствие моторики пилоруса | Операция после подготовки |
| Мекониевая обструкция (дети с ЭНМТ) | УЗИ брюшной полости ГЭК | Большое количество газов в петлях кишечника, нет свободной жидкости, равномерная перистальтика Ощущение «пустой толстой кишки», скопление мекония в терминальных отделах подвздошной кишки | Высокие клизмы с АЦЦ, 30% водорастворимым контрастом под УЗ-контролем, пассаж контраста |
| Мекониевая пробка | УЗИ брюшной полости ГЭК | Большое количество газов в петлях кишечника Заполненная меконием толстая кишка | Лечение методом ГЭК под УЗ-контролем |
| НЭК | УЗИ брюшной полости | Гепатоспленомегалия, неравномерное газонаполнение и перистальтика, дилатация и инфильтрация кишечной стенки, выпот, инфильтрат | Базовая терапия НЭК, неоднородный выпот - дренирование |
| Гипомоторная дисфункция толстой кишки | ГЭК | Снижение активности перистальтики, плохое опорожнение толстой кишки | Консервативное лечение |
| ГЭР | УЗИ желудка | Заброс содержимого из желудка в пищевод | Специальные методы обследования при сохранении симптомов |

В таблице 8 представлено распределение пациентов до трёх месяцев по характеру выявленной патологии, обследованных специальными и интервенционными эхографическими методами с симптомами, возможными при различных формах ВНК.

Таблица 8 - Распределение пациентов до трёх месяцев, обследованных эхографически с симптомами ВНК по характеру выявленной патологии, абс.ч., % (95%ДИ)

| Выявленная патология | Количество пациентов n (%) | 95%ДИ | Количество оперированных пациентов n (%) | 95%ДИ |
|-------------------------------------|-------------------------------|-----------|---|-----------|
| Врождённая непроходимость кишечника | 62 (4,0) | 3,1-5,1 | 62 (31,5) | 25,4-38,3 |
| Пилоростеноз | 95 (6,1) | 5,0-7,4 | 95 (48,2) | 41,3-55,2 |
| НЭК | 41 (2,6) | 1,9-3,5 | 38 (19,3) | 14,4-25,4 |
| Мекониевая обструкция | 20 (1,3) | 0,8-2,0 | 2 (1,0) | 0,3-3,6 |
| Функциональные нарушения | 1339 (86,0) | 84,2-87,6 | - | - |
| Всего: | 1557 (100) | | 197 (100) | |

В подавляющем большинстве случаев (86%) симптомы, возможные при ВНК, пилоростенозе и НЭК, не были связаны с хирургической патологией.

Оценка толстой кишки при её патологии методом гидроэхоколонографии (ГЭК).

Гидроэхоколонография – метод исследования толстой кишки, который по воздействию на организм не отличался от обычной очистительной клизмы.

Всего обследовано 263 ребёнка с запором в возрасте от 14 суток до 17 лет, лечившихся в хирургическом отделении АОДКБ в 1999-2013 гг. Мальчиков 154, девочек 109, в соотношении 1.4:1. Давность запора составила от двух недель (новорождённые) до 10 лет. Ребёнку с ХЗ в первую очередь проводили ГЭК. Оценивались эхографические параметры кишки (таблица 9).

Таблица 9 - Параметры толстой кишки, оцениваемые при проведении ГЭК

| Параметр | Оценка параметра |
|---|--|
| Позыв к акту дефекации (отмечается объём жидкости, когда появился позыв к дефекации) | повышен – объём жидкости меньше нормального, нормальный – объём жидкости в пределах возрастной нормы, снижен – объём жидкости больше возрастной нормы, позыва нет |
| Удержание (способность ребёнка удерживать введённый возрастной объём жидкости) | недержание – не удерживает жидкость в просвете кишки, частичное недержание – подтекание жидкости в процессе обследования |
| Правильность расположения толстой кишки в брюшной полости: | определяется местоположение слепой кишки, печёночного и селезёночного изгибов |
| Удлинение толстой кишки (наличие дополнительных петель) | высокая фиксация селезёночного изгиба, низкое расположение слепой кишки, удлинение сигмовидного отдела |
| Ширина просвета (поперечный диаметр) – расстояние между двумя стенками в различных отделах толстой кишки в поперечном направлении | расширена – диаметр больше возрастной нормы, сужена – диаметр меньше возрастной нормы (за счёт спазма – визуально определяется спазмирование и расслабление, ригидности стенки кишки – диаметр просвета визуально не меняется) |
| Толщина стенки кишки (по сравнению с возрастной нормой) | не утолщена, утолщена, соотношение слоёв стенки кишки при её утолщении |
| Выраженность и частота гаустр в каждом отделе | Гаустральный рисунок может быть: нормальный, неравномерный, гаустры снижены, отсутствуют |
| Патологические образования в просвете или по ходу толстой кишки (опухоли, полипы, инвагинация, феколиты): | есть (какие?), нет |
| Особенности функционирования илеоцекального клапана (ИЦК) | заброс в тонкую кишку (есть\нет) |
| Особенности функционирования ректосигмоидного сфинктера | функция нарушена (за счёт спазма\ригидности\утолщения стенок) |
| Активность перистальтики: - нормальная - усилена - снижена - маятникообразная - поступательная | равномерное, поступательное, оживлённое движение содержимого в просвете кишки движения быстрые, с замирениями, на фоне спазмирования, сужения просвета кишки, движение вялое, плавное отсутствует поступательное движение от проксимальных отделов к дистальным |
| Степень опорожнения толстой кишки - полное - неполное | после дефекации в просвете кишки жидкости нет в просвете кишки остаётся жидкость в различном объёме |
| Функциональные нарушения: усиление моторики (спазм) | Активность перистальтики повышена, могут быть боли при введении жидкости, позыв к акту дефекации повышен, объём введённого раствора меньше нормы |
| Функциональные нарушения: снижение моторики | Активность перистальтики снижена, позыв к акту дефекации снижен или отсутствует. Большой остаточный объём жидкости в просвете кишки после дефекации |

При подозрении на хирургическую патологию, а также в случае выраженных вторичных изменений стенки кишки на фоне ХЗ, выполнены

дополнительные обследования для уточнения диагноза: ирригография, дефекография, фиброколоноскопия. У 37 (14,0%) больных выполнено 84 операции: гистологическое исследование стенки кишки на предмет аганглиоза, оперативное лечение БГ, диагностическая лапароскопия и аппендэктомия у детей с болезнью Пайра (n = 2), резекция сигмовидной кишки при её завороте (n = 1).

Эхографические типы толстой кишки при хронических запорах у детей

Совокупная оценка эхографических показателей выявила, что в зависимости от причины и запущенности запора, можно выделить несколько устойчивых эхографических типов толстой кишки, которые связаны с особенностями клинических проявлений и могут лечь в основу заключения гидроэхоколонографии и формирования клинического диагноза (рисунки 5, 6, 7, 8, 9, 10, 11, 12).

Четыре типа соответствовали клиническим формам функционального мегаколон (ФМ): компенсированная и субкомпенсированная выявлялись в форме долихоколон, декомпенсированная – в форме долихомегаколон и мегаректум.




Рисунок 5 – Нормальная толстая кишка (схема): без удлинения, вторичного расширения просвета, с нормальными стенками и гаустральным рисунком

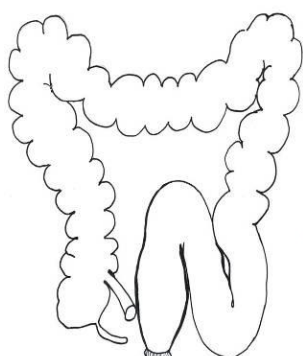


Рисунок 6 - Долихоколон (1 тип). Компенсированная форма ФМ: дополнительные петли в печёночном и/или селезёночном изгибах, сигмовидном отделе. Некоторое утолщение стенок конечных отделов, нормальная активность перистальтики




Рисунок 7 - Долихоколон (2 тип). Субкомпенсированная форма ФМ: явное утолщение стенок конечных отделов, сглаженность или отсутствие гаустр в сигмовидном отделе, расширение просвета конечных отделов, снижение активности перистальтики, нарушение функции ректосигмоидного сфинктера: он не функционировал в связи с расширением конечных отделов

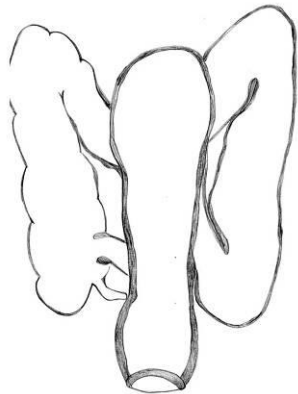


Рисунок 8 - Долихомегаколон (3тип). Декомпенсированная форма ФМ: дополнительные петли в печёночном и селезёночном изгибах, сигмовидном отделе, значительно утолщены и слоистые стенки конечных отделов в сочетании с отсутствием гаустр, расширен просвет конечных отделов кишки в 1.5 – 2 раза больше нормы, снижена активность перистальтики, нарушена функция ректосигмоидного сфинктера, тонус анального сфинктера снижен, отмечалось подтекание жидкости из ануса во время обследования

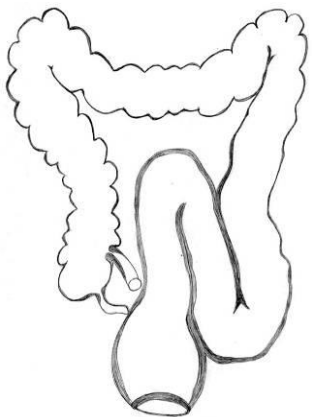

Рисунок 9 – Мегаректум (4 тип). Подобен 3 типу, но расширена только прямая кишка

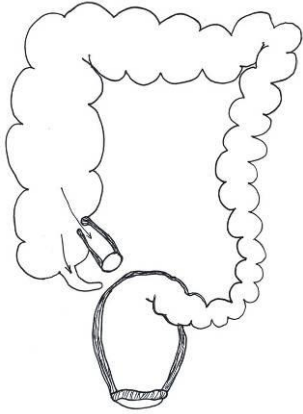


Рисунок 10 - «Спастический колит» (5 тип). Спазмирование левых отделов, утолщение стенок прямой кишки, с расширением её просвета – мегаректум, недостаточность анального сфинктера. В правых отделах расширение просвета кишки, недостаточность илеоцекального клапана (НИЦК) (заброс жидкости в тонкую кишку). Терминальный отдел подвздошной кишки расширен, отсутствует характерная для тонкой кишки складчатость внутреннего контура, слабая перистальтика в этой зоне. Визуализируется аппендикс

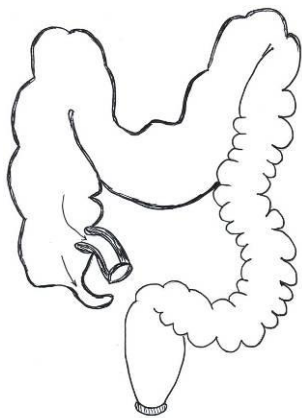


Рисунок 11 - Болезнь Пайра (6 тип): высокая фиксация селезёночного изгиба, который определялся на уровне или выше верхнего полюса селезёнки, «провисание» поперечной ободочной кишки с расширением её просвета, расширение правых отделов кишки и сглаженность гаустр в этих отделах, НИЦК, изменения терминального отдела подвздошной кишки как при типе 5, визуализация изменённого аппендикса. Стенки аппендикса «ригидные», не перистальтируют

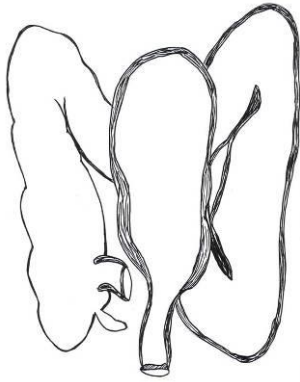


Рисунок 12 - Болезнь Гиршпрунга (7 тип): в ректосигмоидном отделе толстой кишки определяется аперистальтическая суженная зона с расширением приводящих отделов, дополнительные петли в вышележащих отделах, отсутствие гаустр и утолщение стенок в этих отделах, усиление перистальтики в приводящей расширенной кишке над зоной сужения и отсутствие перистальтики в ригидной узкой зоне, плохое заполнение прямой кишки

Кроме того, определены типы, отражающие особенности фиксации (болезнь Пайра) или функционирования толстой кишки (спастический колит), а также тип, характерный для БГ. Эти типы отличались от нормальной толстой кишки и встречались с различной частотой. Они представлены схематически.

Различным типам соответствовали эхографические признаки (таблица 10). Для удобства анализа, в связи с похожими клиническими и эхографическими признаками объединены: 1-й и 2-й типы (долихоколон в стадиях компенсации и субкомпенсации), 3-й и 4-й типы (долихомегаколон и мегаректум, стадия декомпенсации), а также болезнь Пайра и спастический колит (в обоих случаях расширение просвета кишки наблюдалось в правых отделах).

К вторичным эхографическим признакам изменений толстой кишки при ХЗ у детей отнесены: утолщение стенки кишки за счёт мышечного и слизистого слоёв, подчёркнутая «слоистость» стенки кишки, удлинение (дополнительные петли) и расширение просвета кишки, сглаженность или отсутствие гаустр, снижение активности перистальтики, нарушение функции ректосигмоидного сфинктера, НИЦК, снижение тонуса наружного анального сфинктера, плохое или отсутствие опорожнения кишки. Вторичные изменения не зависели от причины ХЗ, развиваясь на фоне нарушения опорожнения кишки и в тех отделах кишки, ниже которых было препятствие за счёт функциональных нарушений (снижение выделительной функции, спазма) или механического препятствия (аперистальтическая зона, высокая фиксация селезёночного изгиба).

Таблица 10 - УЗ-симптоматика при ХЗ у детей при различной патологии

| Признак | Тип, абс.ч. - % (95%ДИ) | | | | p-уровень* |
|--|--|--|---|---|---|
| | Долихоколон (компенсация и субкомпенсация) | Долихомегаколон (декомпенсация) | Болезнь Пайра и спастический колит | Болезнь Гиршпрунга | |
| Позыв: - повышен - норма - снижен - нет | 4-4,1 (1,60-10,0) 16-16,3 (10,3-24,9) 65-66,3 (56,5-74,9) 13-13,3 (7,92-21,4) | 2-1,90 (0,52-6,62) 1-0,90 (0,17-5,15) 42-39,6 (30,8-49,1) 61-57,5 (48,0-66,5) | 31-88,6 (74,0-95,5) 1-2,90 (0,51-14,5) 2-5,71 (1,58-18,6) 1-2,90 (0,51-14,5) | 0-0,00 (0,00-13,8) 0-0,00 (0,00-13,8) 1-4,20 (0,74-20,2) 23-95,8 (79,8-99,3) | $p_{1-2}<0,001$; $p_{1-3}<0,001$ $p_{1-4}<0,001$; $p_{2-3}<0,001$ $p_{2-4}=0,006$; $p_{3-4}<0,001$ |
| Удержание: - удерживает - неполное удержание | 96-98,0 (92,9-99,4) 2-2,00 (0,56-7,14) | 63-59,4 (49,9-68,3) 43-40,6 (31,7-50,1) | 32-91,4 (77,6-97,0) 3-8,57 (2,96-22,4) | 21-87,5 (69,0-95,7) 3-12,5 (4,34-31,0) | $p_{1-2}<0,001$; $p_{1-3}=0,114$ $p_{1-4}=0,052$; $p_{2-3}<0,001$ $p_{2-4}=0,009$; $p_{3-4}=0,679$ |
| НИЦК: - заброс есь | 43-43,9 (34,5-53,7) | 23-21,7 (14,9-30,5) | 30-85,7 (70,6-93,7) | 4-16,7 (6,68-35,8) | $p_{1-2}=0,001$; $p_{1-3}<0,001$ $p_{1-4}=0,014$; $p_{2-3}<0,001$ $p_{2-4}=0,782$; $p_{3-4}<0,001$ |
| Перистальтика: - нормальная - усилена - снижена - неравномерная | 14-14,3 (8,70-22,6) 2-2,00 (0,56-7,14) 79-80,6 (71,7-87,2) 3-3,10 (1,05-8,62) | 2-1,90 (0,52-6,62) 0-0,00 (0,00-3,50) 102-96,2 (90,7-98,5) 2-1,90 (0,52-6,62) | 2-5,70 (1,58-18,6) 28-80,0 (64,1-90,0) 5-14,3 (6,26-29,4) 0-0,00 (0,00-0,89) | 0-0,00 (0,00-13,8) 0-0,00 (0,00-13,8) 24-100 (86,7-100) 0-0,00 (0,00-13,8) | $p_{1-2}=0,003$; $p_{1-3}<0,001$ $p_{1-4}=0,138$; $p_{2-3}<0,001$ $p_{2-4}=0,627$; $p_{3-4}<0,001$ |
| Гаустры в левых отделах: - норма - сглажены - отсутствуют | 7-7,10 (3,50-14,0) 77-78,6 (69,4-85,5) 14-14,3 (8,70-22,6) | 0-0,00 (0,00-3,50) 41-38,7 (30,0-48,2) 65-61,3 (51,8-70,0) | 19-54,3 (38,2-69,5) 15-42,9 (28,0-59,1) 1-2,90 (0,51-14,5) | 1-4,20 (0,74-20,2) 1-4,20 (0,74-20,2) 22-91,6 (74,1-97,7) | $p_{1-2}<0,001$; $p_{1-3}<0,001$ $p_{1-4}<0,001$; $p_{2-3}<0,001$ $p_{2-4}=0,001$; $p_{3-4}<0,001$ |
| Утолщение стенок левых отделов: - утолщены | 72-73,5 (64,0-81,2) | 103-97,2 (92,0-99,0) | 35-100 (90,1-100,0) | 21-87,5 (69,0-95,7) | $p_{1-2}<0,001$; $p_{1-3}=0,001$ $p_{1-4}=0,148$; $p_{2-3}=0,574$ $p_{2-4}=0,076$; $p_{3-4}=0,062$ |
| Расширение просвета кишки: - нет - в левых отделах - в правых отделах | 55-56,1 (46,2-65,5) 43-43,9 (34,5-53,7) | 0-0,00 (0,00-3,50) 106-100 (96,5-100) | 4-11,4 (4,54-25,0) 31-88,6 (74,0-95,5) | 1-4,20 (0,74-20,2) 23-95,8 (79,8-99,3) | $p_{1-2}<0,001$; $p_{1-3}<0,001$ $p_{1-4}<0,001$; $p_{2-3}<0,001$ $p_{2-4}=0,185$; $p_{3-4}=0,639$ |
| Опорожнение: - полное - 1/2 - 1/3 - нет | 26-26,5 (18,8-36,0) 44-44,9 (35,4-54,7) 16-16,3 (10,3-24,9) 12-12,2 (7,15-20,2) | 7-6,60 (3,24-13,01) 38-35,8 (27,4-45,3) 31-29,2 (21,4-38,5) 30-28,3 (20,6-37,5) | 9-25,7 (14,2-42,1) 19-54,3 (38,2-69,5) 5-14,3 (6,26-29,4) 2-5,70 (1,58-18,6) | 0-0,00 (0,00-13,8) 0-0,00 (0,00-13,8) 1-4,20 (0,74-20,2) 23-95,8 (79,8-99,3) | $p_{1-2}<0,001$; $p_{1-3}=0,660$ $p_{1-4}<0,001$; $p_{2-3}<0,001$ $p_{2-4}<0,001$; $p_{3-4}<0,001$ |

Примечание: * при попарном сравнении 1-Долихоколон (компенсация и субкомпенсация), 2-Долихомегаколон (декомпенсация), 3-Болезнь Пайра и спастический колит, 4-Болезнь Гиршпрунга

На фоне адекватного лечения и эхографического контроля за состоянием кишки, вторичные изменения постепенно регрессировали.

В группе детей (n=62), которым с целью подтверждения/исключения болезни Гиршпрунга проведены оба метода (ГЭК и ирригография) после оценки анамнеза, клинических проявлений, всех методов обследования и данных операции, диагноз БГ был подтверждён у 28 (43,1%) из 65.

Признаки болезни Гиршпрунга, выявленные при проведении ГЭК: прямая кишка не расширена, определяется суженная зона в ректосигмоидном отделе различной протяжённости, без перистальтики и гаустр, определяется место перехода суженной части кишки в вышележащую расширенную, где отсутствуют гаустры и утолщены стенки кишки, усилена перистальтика. Отсутствует или плохое опорожнение толстой кишки после обследования.

При сравнении данных ГЭК и ирригографии с окончательным результатом чувствительность составила 77,3% и 56,7%, специфичность – 91,9% и 94,6%. Более высокая чувствительность ГЭК обусловлена осмотром в режиме реального времени, дополнительными факторами в выявлении

аперистальтической зоны: возможность оценивать перистальтику одновременно с визуализацией просвета кишки и структуры кишечной стенки. С каждым типом соотнесли клинические проявления (таблица 11).

Таблица 11 - Клинические симптомы при различных эхографических типах толстой кишки при ХЗ у детей

| | Тип, абс.ч. - % (95%ДИ) | | | | p-уровень* |
|---|---|---|--|--|---|
| | Долихоколон (компенсация и субкомпенсация) | Долихомегаколон (декомпенсация) | Болезнь Пайра и спастический колит | Болезнь Гиршпрунга | |
| Задержка стула (дни): - 1 - 3 - 4 - 7 - от 8 и более | 47-49,5(39,6-59,3) 36-37,9(28,8-47,9) 12-12,6(7,38-20,8) | 17-16,5(10,6-24,8) 68-66,0(56,4-74,4) 18-17,5(11,3-25,9) | 16-48,5(32,5-64,8) 14-42,4(27,2-59,2) 3-9,1(3,14-23,6) | 3-12,5(4,34-31,0) 3-12,5(4,34-31,0) 18-75,0 (55,1-88,0) | $p_{1-2}<0,001$; $p_{1-3}=0,821$ $p_{1-4}<0,001$; $p_{2-3}=0,001$ $p_{2-4}<0,001$; $p_{3-4}<0,001$ |
| «Феколиты» - есть | 9-9,2(4,91-16,5) | 66-62,3(52,8-70,9) | 9-25,7 (14,2-42,1) | 11-45,8 (27,9-64,9) | $p_{1-2}<0,001$; $p_{1-3}=0,021$ $p_{1-4}<0,001$; $p_{2-3}<0,001$ $p_{2-4}=0,139$; $p_{3-4}=0,109$ |
| Кровь и боль при дефекации: - есть | 27-27,6 (19,7-37,1) | 24-22,6 (15,7-31,5) | 29-82,9 (67,3-91,9) | 1-4,2 (0,74-20,2) | $p_{1-2}=0,418$; $p_{1-3}<0,001$ $p_{1-4}=0,015$; $p_{2-3}<0,001$ $p_{2-4}=0,044$; $p_{3-4}<0,001$ |
| Энкопрез: - нет - иногда - часто - ежедневно | 54-55,1 (45,2-64,6) 13-13,3 (7,92-21,4) 25-25,5 (17,9-34,9) 6-6,10 (2,84-12,7) | 11-10,4 (5,89-17,6) 10-9,4 (5,21-16,5) 32-30,2 (22,3-39,5) 53-50,0 (40,6-59,3) | 16-45,7 (30,5-61,8) 8-22,9 (12,1-39,0) 8-22,9 (12,1-39,0) 3-8,6 (2,96-22,4) | 16-66,7 (46,7-82,0) 3-12,5 (4,34-31,0) 1-4,2 (0,74-20,2) 4-16,7 (6,68-35,8) | $p_{1-2}<0,001$; $p_{1-3}=0,525$ $p_{1-4}=0,066$; $p_{2-3}<0,001$ $p_{2-4}<0,001$; $p_{3-4}=0,111$ |
| Рвота: - есть | 11-11,2 (6,38-19,0) | 23-21,7 (14,9-30,5) | 3-8,6 (2,96-22,4) | 23-95,8 (79,8-99,3) | $p_{1-2}=0,045$; $p_{1-3}=1,000$ $p_{1-4}<0,001$; $p_{2-3}=0,083$ $p_{2-4}<0,001$; $p_{3-4}<0,001$ |
| Признаки НК***: - есть | 12-12,2 (7,15-20,2) | 26-24,5 (17,3-33,5) | 2-5,77 (1,58-18,6) | 23-95,8 (79,8-99,3) | $p_{1-2}=0,024$; $p_{1-3}=0,354$ $p_{1-4}<0,001$; $p_{2-3}=0,016$ $p_{2-4}<0,001$; $p_{3-4}<0,001$ |
| Увеличение живота: - нет - умеренно - значительно | 26-26,5 (18,8-36,0) 64-65,3 (55,5-74,0) 8-8,2 (4,19-45,3) | 2-1,9 (0,52-6,62) 39-36,8 (28,2-46,3) 65-61,3 (51,8-70,0) | 14-40,0 (25,5-56,4) 20-57,1 (40,9-72,0) 1-2,9 (0,51-14,5) | 0-0,00 (0,00-13,8) 1-4,20 (0,74-20,2) 23-95,8 (79,8-99,3) | $p_{1-2}<0,001$; $p_{1-3}=0,234$ $p_{1-4}<0,001$; $p_{2-3}<0,001$ $p_{2-4}=0,005$; $p_{3-4}<0,001$ |
| Рег гестум, тонус НАС**: - нормальный - снижен - признаки БГ | 29-35,4 (25,9-46,2) 41-50,0 (39,4-60,6) 12-14,6 (8,57-23,9) | 7-6,70 (3,30-13,2) 30-28,8 (21,0-38,2) 67-64,4 (54,9-73,0) | 21-60,0 (43,6-74,4) 13-37,1 (23,2-53,7) 1-2,90 (0,51-14,5) | 0-0,00 (0,00-25,9) 0-0,00 (0,00-25,9) 11-100 (74,1-100) | $p_{1-2}<0,001$; $p_{1-3}=0,024$ $p_{1-4}<0,001$; $p_{2-3}<0,001$ $p_{2-4}=0,056$; $p_{3-4}<0,001$ |

Примечания: * при попарном сравнении 1-Долихоколон (компенсация и субкомпенсация), 2-Долихомегаколон (декомпенсация), 3-Болезнь Пайра и спастический колит, 4-Болезнь Гиршпрунга. **НАС – наружный анальный сфинктер, ***НК – непроходимость кишечника

На основании полученных клинико-эхографических данных был создан алгоритм установления диагноза, дальнейшего обследования, диспансерного наблюдения и лечения детей с хроническим запором.

Диагноз устанавливается посредством выяснения ключевых моментов:

- клинических проявлений (давность и длительность запора, энкопрез, характер каловых масс)
- данных анамнеза, осмотра (увеличение живота, пальпируемая переполненная кишка, феколиты, энкопрез)
- данных ректального осмотра (тонус наружного анального сфинктера, мегаректум, каловый завал и его локализация: в прямой кишке, выше)
- данных, полученных при проведении ГЭК.

На основании выявленных клинических проявлений с учётом данных ГЭК разработана дальнейшая тактика лечения и наблюдения больного с хроническим запором:

Компенсированный ФМ (долихоколон по данным ГЭК): задержки стула 1 - 3 дня, живот не увеличен, энкопрез отсутствует, «каловых камней» нет, каловых скоплений в левых отделах толстой кишки нет.

Лечения и обследования у хирурга не требует, лечение у педиатра, гастроэнтеролога (диета, питьевой режим, контроль дефекации).

Субкомпенсированный ФМ (долихоколон по данным ГЭК): задержки стула 1 - 3, иногда до 7 дней, живот умеренно увеличен, энкопрез часто, «каловых камней» нет, каловые скопления в левых отделах толстой кишки. Обследование и лечение у гастроэнтеролога и хирурга, требуется медикаментозная терапия, разгрузка кишечника клизмами.

Декомпенсированный ФМ (долихомегаколон, мегаректум по данным ГЭК): задержки стула 4 - 7, и более дней, большой живот, энкопрез постоянно, «каловые камни», каловая интоксикация, психологические расстройства, каловые скопления в левых или всех отделах толстой кишки. Обследование и лечение в хирургическом стационаре, выполняются специальные методы обследования.

Дополнительные обследования с учётом данных ГЭК (тип кишки):

Долихоколон-дополнительных обследований не требуется

Долихомегаколон, мегаректум (при отсутствии эффекта от консервативного лечения): ирригография, дефекография, рентгенография пояснично-крестцового отдела позвоночника (spina bifida?), МРТ спинного мозга в случае spina bifida (фиксация?), полнослойная биопсия прямой кишки на предмет БГ, вторичного аганглиоза.

Болезнь Гиршпрунга: ирригография, ректальная биопсия.

Было установлено, что при использовании ГЭК в алгоритме обследования у детей с ХЗ, в 89% случаев специальных рентгенологических обследований не требовалось, так как причины ХЗ были функциональными. Органические запоры: БГ и высокая фиксация селезёночного изгиба (болезнь Пайра) встречались редко(11%) (рисунок 13).

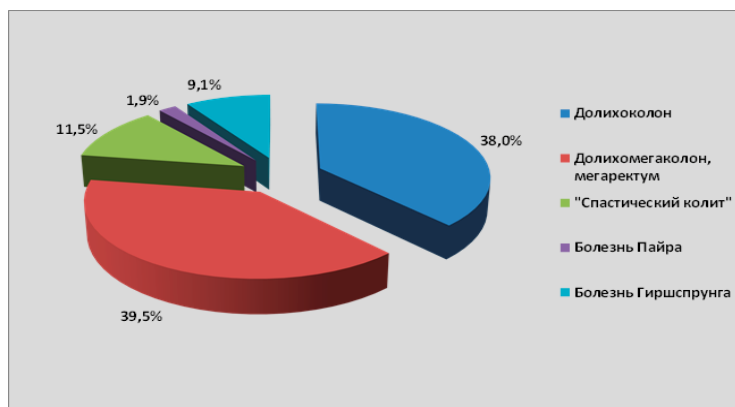


Рисунок 13 - Распределение эхографических типов толстой кишки у детей с хроническими запорами

Гидроэхоколонография у детей с подозрением на толстокишечные полипы. Полипы толстой кишки выявлены у 18 (42,8%) из 42 обследованных

детей с НКК. Эхографически полипы выявлены у 17 (94,4%) детей. Удалось определить локализацию полипа в просвете толстой кишки, его размеры. Чувствительность метода ГЭК для диагностики полипов толстой кишки составила 94,4%, специфичность 100%. Эхографически полипы выглядели как овоидные или округлые образования в просвете кишки, гиперэхогенные, сравнимые со слизистой стенки кишки, неоднородные.

Не связанные с полипами НКК (анальные трещины, геморрой, колит) были выявлены у 24 (57,2%) пациентов, признаки функциональных нарушений толстой кишки по данным ГЭК у 27 (64,3%) из всех обследованных. Эхографические признаки колита как причины НКК отмечены у 21 (50,0%), в 90,4% случаев эхографические признаки колита совпали с эндоскопическими данными. Гистологическое исследование изменённой слизистой кишки подтвердило эхографическое подозрение колита в 100% случаях.

Таким образом, при проведении ГЭК у детей с НКК возможно было не только идентифицировать полип, но и выявить другие причины кровотечения.

Гидроэхоколонография у детей с АРМ. У 67 детей с аноректальными мальформациями часть ирригографий было заменено ГЭК. В общей сложности у всех больных выполнено 713 исследований толстой кишки как при первичной оценке пороков (перед операцией), так и в процессе реабилитации, из них ГЭК в 609 (85,4%), ирригография - в 104 (14,6%) случаях. Гидроэхоколонография была более информативным исследованием и позволяла получить дополнительную информацию о структуре кишечной стенки, функции, о патологических образованиях («каловых камнях»), характере содержимого в просвете кишки, могла быть многократно дублирована, так как свободна от радиации.

Оценка роли УЗИ в малоинвазивном лечении абсцессов мягких тканей.

Острый гнойный лимфаденит (ОГЛ) выявлен у 37 (51,4%) пациентов, абсцесс молочной железы 25 (34,7%), другие – 10 (13,9%). Малоинвазивное лечение поверхностных абсцессов было эффективным в 67 (93,1%) случаях. В 5 (6,9 %) эпизодах проведена открытая операция. Последнее касалось только ОГЛ, следовательно, если исключить ОГЛ, пункционное лечение поверхностных абсцессов другой этиологии было эффективным в 100% случаев. Пункцию абсцесса проводили под УЗ-контролем с эвакуацией гноя, после эхографической оценки очага, что позволяло купировать воспаление без открытой операции.

Проведён анализ результатов лечения 103 детей с ОГЛ различной локализации (2008 – 2010гг.). Дети поступали с клиническими проявлениями, характерными для ОГЛ: повышение температуры до субфебрильных и фебрильных значений, и местные проявления (болезненный инфильтрат, гиперемия кожных покровов над абсцессом в случае его близкого расположения к коже, типичной для воспалённого ЛУ локализации).

По методам диагностики пациенты распределились следующим образом: в 44 (42,7%) случаях показания к оперативному лечению ставили по

клиническим проявлениям (КП). У 59 (57,3%) больных проводилось УЗИ поражённых ЛУ при поступлении и в динамике для верификации деструктивных изменений и наличия густой жидкости (гноя) в ЛУ. Оперативное вмешательство предпринималось только в случае убедительных эхографических признаков деструкции в ЛУ в сочетании с клиническими проявлениями ОГЛ (УЗИ + КП).

Пациенты, получавшие хирургическое лечение, были разделены на 2 группы:

1 группа (n = 48): выполнен разрез и дренирование ОГЛ по экстренным показаниям, руководствуясь описанными выше клиническими проявлениями.

2 группа (n = 26): Оперативное вмешательство заключалось в проведении пункции или микроразреза под контролем УЗИ. Была использована собственная методика.

Воспалённые ЛУ в основном локализовались на лице и шее (таблица 12).

Таблица 12 - Локализация ОГЛ при различных видах лечения, абс;%

| Локализация ЛУ | Консервативное (n = 29) | | Малоинвазивное (n = 26) | | Разрез (n = 48) | |
|----------------|-------------------------|------|-------------------------|------|-----------------|------|
| | абс | % | абс | % | абс | % |
| Подчелюстные | 11 | 37.9 | 12 | 32.4 | 20 | 41.7 |
| Шейные | 11 | 37.9 | 13 | 35.1 | 12 | 25.0 |
| Околоушные | 2 | 6.9 | 1 | 2.7 | 3 | 6.3 |
| Бедренные | 3 | 10.3 | 8 | 21.7 | 5 | 10.4 |
| Паховые | 1 | 3.5 | 2 | 5.4 | 4 | 8.3 |
| Подмышечные | 1 | 3.5 | 1 | 2.7 | 3 | 6.3 |
| Надключичные | - | - | - | - | 1 | 2.0 |
| Всего: | 29 | 100 | 37 | 100 | 48 | 100 |

Описание метода пункционного лечения ОГЛ: Вначале выполнялось УЗИ для определения локализации, размеров и количества ЛУ, их взаимоотношений с рядом расположенными органами и сосудами. При ОГЛ чаще абсцедировал один ЛУ (рисунок 14). Эхографически возможно было определить количество гноя в ЛУ. Определялись увеличенные ЛУ без признаков гнойной деструкции, которые образовывали воспалительный инфильтрат гораздо больший в размерах, чем сам гнойный очаг. Оперативное вмешательство проводилось путем прицельной пункции нагноившегося ЛУ толстой иглой с эвакуацией содержимого и промыванием гнойной полости антисептиком. В случаях густого гнойного отделяемого, производился разрез 3 - 5 мм, ход иглы служил ориентиром. Гнойная полость опорожнялась, в ней оставлялся трубчатый мягкий дренаж на 1 – 2 дня, промывался.

При установлении диагноза только по клиническим проявлениям (КП) в 41 (93,2%) случае из 44 оперативное вмешательство было выполнено сразу при поступлении, а именно, разрез и дренирование гнойной полости. В трёх (6,8%) случаях лечение начато с проведения антибактериальной терапии, на фоне которой местные воспалительные изменения были купированы, и операции не понадобилось.

При установлении диагноза по данным УЗИ + КП оперативное вмешательство было выполнено у 33 (55,9%) из 59 пациентов, у 26 (44,1%) -

малоинвазивно (пункция/микроразрез), и в 7 (11,8%) случаях – разрез. Консервативно пролечено 26 (44,1%) пациентов.

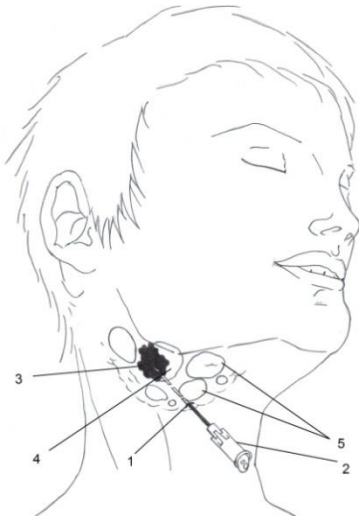


Рисунок 14 - Схема пункции при ОГЛ: место вкола иглы (1), игла (2), деструктивно измененный ЛУ, скопление гноя в одном из его полюсов (3), неизменная часть нагноившегося ЛУ (4). Конгломерат воспаленных ЛУ без признаков деструктивных изменений в паренхиме

В 1-й группе у 5 (10,4%) пациентов при проведении оперативного вмешательства гнойного отделяемого не получено, только отёчная жидкость. Бактериологическое исследование не выявило роста микрофлоры в 12 (25,0%) наблюдениях.

Во 2-й группе, где показания к оперативному вмешательству ставились с учётом КП+УЗИ, у троих детей пунктированы по два ЛУ, так как признаки деструкции были в обоих. У 7 (26,9%) – гноя не получено, только отёчная жидкость. Бактериологическое исследование выявило рост микрофлоры во всех наблюдениях с гнойным отделяемым из ЛУ (таблица 13).

Таблица 13 - Типы лечения в связи с методами диагностики % (95%ДИ)

| Тип лечения | Диагноз ЛА | | Хи-квадрат | Р-уровень |
|----------------|------------------|------------------|------------|-----------|
| | УЗИ + КП (n=59) | КП (n=44) | | |
| Консервативное | 44,1 (32,2-56,7) | 6,8 (2,4-18,2) | 17,288 | <0,001 |
| Малоинвазивное | 44,1 (32,2-56,7) | 0,0 (0,0-8,0) | 25,937 | <0,001 |
| Разрез | 11,9 (5,9-22,5) | 93,2 (81,8-97,7) | 66,974 | <0,001 |

Примечание: р рассчитывалось с помощью Хи-квадрат Пирсона/точного критерия Фишера

В 1-й группе в 12 (25,0%) наблюдениях потребовалось повторное вмешательство в связи с неэффективным дренированием, заключающееся в ревизии раны или разрезе.

Во 2-й группе у 6 (23,1%) пациентов потребовалось выполнение повторной пункции через 1-2 дня в связи с сохраняющимся воспалительным инфильтратом, однако во всех случаях гноя получено не было. Частота ЛУ с гноем при повторном разрезе (ревизии раны) была больше, чем при повторном малоинвазивном вмешательстве (p=0,013).

В обеих группах после оперативного вмешательства осложнений не было. В первой группе заживление послеоперационной раны происходило вторичным натяжением с формированием рубца в области локализации ЛУ длиной 3 – 5 см. Во второй группе место вмешательства не определялось.

Диагностика с использованием УЗИ + КП и малоинвазивное лечение ОГЛ методом прицельной пункции или микроразреза в подавляющем большинстве случаев (84,8%) дали отличный косметический результат. Почти в половине случаев оперативного вмешательства не понадобилось. При открытой операции (разрезе) в четверти случаев гной не был получен или его наличие было сомнительным. После лечения с использованием разреза, раны заживали вторичным натяжением и формировались рубцы, наиболее часто на лице и шее. Как при открытом, так и при малоинвазивном лечении понадобились повторные операции в связи с сохраняющимся инфильтратом, но у пациентов 2-й группы при повторных пункциях гнойное отделяемое выявляли реже, что свидетельствует об эффективном опорожнении гнойного очага при первичном малоинвазивном вмешательстве.

Суммируя полученные данные, можно заключить, что внедрение специальных и интервенционных эхографических методик позволяет существенно изменить в положительную сторону диагностическую и хирургическую тактику в сторону безопасности обследования и расширения возможностей малоинвазивного и неинвазивного (без нарушения целостности тканей) лечения (рисунок 15).

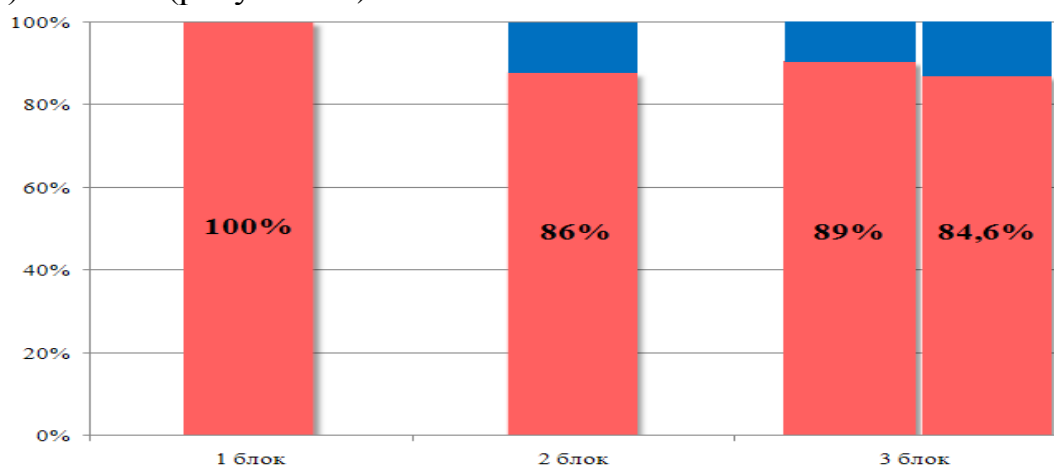


Рисунок 15 - Снижение лучевой нагрузки по блокам исследования

Выводы:

1. За 30 лет наблюдения больных с инвагинацией увеличивался средний возраст от 7,0 до 12,5, снизились частота выявления ректального кровотечения, с 81 до 44,7% и пальпируемого инвагината с 94 до 66,7 ($p < 0,001$), чаще инвагинация проявляется периодическими болями и рвотой (диада симптомов) ($p < 0,001$).

2. УЗИ брюшной полости, дополненное ГЭК, значительно улучшает неинвазивное выявление инвагината, позволяет оценить жизнеспособность кишки методом ЦДК, определить виды кишечного внедрения, идентифицировать

органическую причину с чувствительностью и специфичностью 100%. Диагноз инвагинации при использовании УЗИ устанавливается раньше на 9,514 часов ($p < 0,001$). Длительность инвагинации значимо выше при клинических и эхографических признаках непроходимости, чем без таковых ($p = 0,001$), частота выпота в брюшной полости возрастает на 5% с увеличением давности заболевания на каждый час.

3. При использовании УЗИ, как компонента стандартного исследования, ЛУ в структуре инвагината выявляются у 82% больных. Учитывая отсутствие взаимосвязи между временем с момента начала инвагинации и размером лимфоузла ($p < 0,001$), мезаденит был причиной формирования инвагинации, а не следствием.

4. Частота органической причины инвагинации не зависит от возраста ($p = 0,235$), её распространённость при рецидивирующей инвагинации не превышает таковую у детей без рецидивов ($p = 0,235$). Инвагинация на фоне злокачественной опухоли встречается редко (1,9%), у детей старше пяти лет, протекает хронически, с признаками заболеваний ЖКТ и потерей веса, отсутствуют симптомы острой кишечной непроходимости, не рецидивирует ($p < 0,001$).

5. Лечение инвагинации методом ГЭК после УЗИ с оценкой кровоснабжения кишки методом ЦДК эффективно в 95,8%-100% случаев, приводит к снижению риска количества резекций кишки в 8,9 раза ($p < 0,001$).

6. Экспериментальная модель дезинвагинации методом ГЭК показывает её безопасность сравнительно с пневматической, так как давление воздуха в момент дезинвагинации превышает гидростатическое в 20 раз, что создает дополнительный риск перфорации кишки.

7. Специальные эхографические методы обследования новорождённого с симптомами непроходимости кишечника позволяют выявить патологию, которая требует экстренной операции (острый заворот, перитонит) в 100% случаев, определяют ситуации, когда обследования с введением контраста противопоказаны (перитонит, некротический энтероколит). Данная тактика существенно сокращает время, затрачиваемое на диагностику ($p < 0,001$) и значимо снижает летальность у новорождённых с непроходимостью кишечника ($p < 0,001$). В 86% выявляемые симптомы не связаны хирургической патологией.

8. Метод ГЭК позволяет достоверно определить анатомо-функциональный тип толстой кишки при хроническом запоре у детей ($p < 0,001$) на основании совокупности изменений длины толстой кишки, её просвета, структуры кишечной стенки, гаустрального рисунка и функциональных особенностей. В 89% случаев запоры у детей функциональные, что не требует выполнения ирригографии.

9. У детей с клиническими проявлениями низкого кишечного кровотечения ГЭК определяет локализацию и количество полипов, с чувствительностью и специфичностью 94,4 и 100,0% соответственно, идентифицирует другие причины кровотечения (колит, мегаколон).

10. ГЭК выявляет признаки болезни Гиршпрунга с чувствительностью и

специфичностью, предсказательной ценностью положительного и отрицательного результатов 75,0; 91,9; 87,5; 82,9% и не уступает ирригографии 67,9; 94,6; 90,5%, 79,5% соответственно.

11. Эффективность малоинвазивного лечения абсцессов мягких тканей под УЗИ-контролем составляет 93,1% при гнойном лимфадените, 100% абсцессы молочной железы. Применение УЗИ для диагностики позволяет избежать открытой операции ($p < 0,001$).

Практические рекомендации

1. У ребёнка с рвотой и болями в животе следует выполнить УЗИ брюшной полости для исключения ИК. Гидроэхоколонография является методом выбора консервативного лечения ИК, так как гидростатическое давление менее опасно, чем пневматическое, процесс контролируется визуально с возможностью оценки жизнеспособности и целостности кишки. Оценку жизнеспособности кишки при ИК следует проводить с помощью УЗИ с цветовым Допплеровским картированием, что позволяет избежать хирургического вмешательства в подавляющем большинстве случаев

2. При обследовании новорождённого с признаками непроходимости следует первоначально выполнить УЗИ брюшной полости для исключения перитонита и заворота, определения причины непроходимости.

3. Возможность визуализации и оценки динамики содержимого кишки, делает метод ГЭК эффективным при лечении копростазы и мекониевой обструкции. ГЭК показана педиатрическим больным с запором при первичной диагностике и в процессе лечения.

4. Малоинвазивное пункционное лечение при поверхностных абсцессах у детей следует сопровождать эхографической визуализацией, что снижает риск повреждения не причастных тканей и повышает эффективность лечения.

5. Использованию специальных интервенционных эхографических методов в детской хирургии следует отдавать предпочтение, так как они информативны, не несут лучевой нагрузки, могут многократно дублироваться.

Список работ, опубликованных по теме диссертации

Публикации в изданиях, рекомендованных ВАК РФ, включенных в Scopus, Web of science

1. Злокачественная гастроинтестинальная стромальная опухоль двенадцатиперстной кишки у ребенка / Т.В. Турובה, Я.С. Голованов, М.Ю. Яницкая [и др.] // **Детская онкология. – 2006. - № 2-3, С. 47-53.**
2. Дифференцированный подход к хирургическому лечению нелактационного мастита у девочек подросткового возраста / Л.В. Проклова, М.Ю. Яницкая, Н.Д. Ширяев, И.А. Турабов // **Вестник Новосибирского государственного университета. – 2008. - №6. – С.127-133.**
3. Ювенильная мастопатия как фактор повышенного риска развития нелактационного мастита у девочек подросткового возраста / Л.В. Проклова, М.Ю. Яницкая, Н.Д. Ширяев, И.А. Турабов // **Детская онкология. - № 3. - 2008. - С. 37 – 40.**

4. Яницкая, М.Ю. Анализ традиционных, лапароскопических и современных неинвазивных методов диагностики и лечения инвагинации кишечника у детей / М.Ю. Яницкая, Я.С. Голованов // **Детская хирургия.** – 2009. - № 6, С. **13-16.**
5. Медико-социальное значение малоинвазивной хирургии нелактационного мастита у девочек пубертатного возраста / Л.В. Проклова, М.Ю. Яницкая, Н.Д. Ширяев, И.А. Турабов // **Экология человека.** – 2009. - № 3. – С. **49 – 54.**
6. Яницкая, М.Ю. Малоинвазивные хирургические вмешательства у детей с использованием ультразвуковой визуализации / М.Ю. Яницкая, Л.В. Проклова // **Медицинский вестник Северного Кавказа.**– 2010. – Т. 19. – №3. – С. **102-103.**
7. Яницкая, М.Ю. Почему целесообразно проводить эхографическое исследование толстой кишки при подозрении на полип у детей и подростков? / М.Ю. Яницкая// **Хирург.** – 2011. - № 7. – С. **29-33.**
8. Яницкая, М.Ю. Малоинвазивное хирургическое лечение острых гнойных лимфаденитов у детей с использованием ультразвуковой визуализации и метода интервенционного ультразвука/ М.Ю. Яницкая, В.Г. Брагина // **Хирург.** – 2012. - № 9. - С. **54-59.**
9. Яницкая, М.Ю. Расправление инвагинации кишечника у детей методом гидроэхоколонографии/ М.Ю. Яницкая, Я.С. Голованов // **Детская хирургия.** – 2013. - № 1. – С. **28-30.**
10. Яницкая, М.Ю. Диагностические возможности гидроэхоколонографии в выявлении хирургической патологии полых органов желудочно-кишечного тракта у детей/ М.Ю., Яницкая, В.Г. Сапожников // **Вестник новых медицинских технологий.** – 2013. – №2. – С.**368-374.**
11. Яницкая, М.Ю. Типы толстой кишки, выявляемые методом гидроэхоколонографии при хронических запорах у детей/ М.Ю. Яницкая// **Вестник новых медицинских технологий.** – 2013. – №2. – С.**31-37.**
12. Яницкая, М.Ю. Этиология и клинические проявления инвагинации кишечника у детей Архангельской области / М.Ю. Яницкая, О.А. Харькова // **Экология человека.** – 2013. - № 10. – С. **23-31.**
13. Яницкая, М.Ю. Сравнительная оценка диагностических возможностей гидроэхоколонографии и ирригографии в выявлении признаков болезни Гиршпрунга у детей с запором/ М.Ю. Яницкая, Я.С. Голованов, И.А. Турабов // **Детская хирургия.** – 2013. - № 6. – С. **27-31.**
14. Яницкая, М.Ю. Статистическое обоснование выбора методов подтверждения диагноза и лечения инвагинации кишечника у детей / М.Ю. Яницкая, О.А. Харькова // **Хирург.**– 2013. – №9. – С. **67-73.**
15. Яницкая, М.Ю. Диагностические возможности гидроэхоколонографии при хронических запорах у детей / М.Ю. Яницкая, В.Г. Сапожников // **Экспериментальная и клиническая гастроэнтерология.** – 2015. – №1 (113). – С. **36-47.**
16. Забрюшинная зрелая монодермальная неврогенная тератома: редкое клиническое наблюдение / И.А. Турабов, Н.В. Марков, А.Ю. Вальков, М.Ю. Яницкая [и др.] **Онкопедиатрия.**– 2016. – т. 3. №2. – С. **120 – 124.**

17. Сравнительная характеристика безопасности гидростатической и пневматической дезинвагинации в теории, эксперименте и практике / М.Ю. Яницкая, Б.Ю. Михайленко, В.Г. Островский [и др.] // **Вестник новых медицинских технологий, электронный журнал.** – 2017. – №2. – С. 231-239.
18. О безопасности гидростатической и пневматической дезинвагинации / М.Ю. Яницкая, Б.Ю. Михайленко, В.Г. Островский [и др.] // **Педиатрия.** – 2017. – №6. – С. 107-112.
19. Яницкая, М.Ю. Оценка особенностей клинической симптоматики и диагностики инвагинации кишечника на фоне злокачественной опухоли у детей: результаты нерандомизированного ретроспективного контролируемого исследования / М.Ю. Яницкая, И.А. Турабов, Т.В. Турובה // **Онкопедиатрия.** – 2018. – Т. 5 - №1. – С. 13-21.
20. Яницкая, М.Ю. Оценка роли мезаденита в формировании инвагинации кишечника у детей / М.Ю. Яницкая, М.Ю. Вальков, И.В. Поддубный // **Экология человека.** – 2018. – № 6. – С.
21. Яницкая, М.Ю. Гидроэхоколонография как альтернатива ирригографии при оценке толстой кишки у детей с аноректальными мальформациями / М.Ю. Яницкая, И.В. Поддубный, М.Ю. Вальков, О.А. Харькова, В.Г. Сапожников // **Вестник новых медицинских технологий, электронный журнал.** – 2018. – №8.

Работы, опубликованные в других изданиях:

22. Яницкая, М.Ю. Ультразвуковая диагностика пилоростеноза/ М.Ю. Яницкая, А.В. Буторин // Ребёнок и качество его жизни: тезисы докладов третьей научно-практической конференции к 20-летию педиатрического факультета АГМА. - Архангельск, 1999. - С.80-81.
23. Эхографическая диагностика остеомиелита у детей / М.Ю. Яницкая, С.Г. Бордиян // Бюллетень СГМУ. – 2001. - № 2. С. 111-112.
24. Shiryayev, N. Possibilities of echography of the stomach in revealing causes of the regurgitation and vomiting in newborns and infants with weight deficit / N. Shiryayev, M.Y. Yanitskaya // Abstract book 5th EUPSA Congress Tours – France. - 2003.
25. Яницкая, М.Ю. Диагностика гипертрофического пилорического стеноза у детей / М.Ю. Яницкая, Н.Д. Ширяев // Российский педиатрический журнал. – 2004. - № 5. - С. 55-57.
26. Яницкая, М.Ю. Возможности эхографии в диагностике хирургической патологии толстой кишки у детей / М.Ю. Яницкая, Л.В. Проклова Н.Д. Ширяев// Материалы Всероссийского симпозиума детских хирургов «Актуальные вопросы детской колопроктологии». – Нижний Новгород. – 2005.
27. Оценка эффективности малоинвазивных оперативных вмешательств под ультразвуковым контролем / М.Ю. Яницкая, К.Ю. Воробьёв, Т.И. Кыркалова [и др.] // Бюллетень СГМУ. – 2006. - № 1. С. 168-169.
28. Schier, F. Трансанальная резекция сигмовидной кишки с лапароскопической ассистенцией/ F. Schier, М.Ю. Яницкая, Я.С. Голованов // Колопроктология. – 2006. – № 4. – С. 20.

29. Саяпина, С.А. Лечение непроходимости кишечника у новорождённых / С.А. Саяпина, М.Ю. Яницкая, М.Г. Малышев // Бюллетень СГМУ. – 2007. - № 1. - С.145.
30. Yanitskaya, M.Y. Have the causes and clinical manifestation of intussusception in children changed? M.Y. Yanitskaya, Y. Golovanov, M. Malishev // Abstract book of The II World WOFAPS - VII Congress CIPESUR, Buenos Aires, Argentina, 2007. - P. 124.
31. Treatment of children with chronic constipation and incontinence/ M.Y. Yanitskaya, Y. Golovanov, A. Butorin [et al.] // Abstract book of The II World WOFAPS - VII Congress CIPESUR, Buenos Aires, Argentina, 2007. - P. 109.
32. Diagnostic and treatment intussusception in children / M.Y. Yanitskaya, S. Sayapina, I. Berkausova [et al.] // Abstract book of The 1st central European congress of surgery, 2008. - P. 32.
33. Яницкая, М.Ю. Функциональное эхографическое обследование при сочетанной дисфункции мочевого пузыря и толстой кишки у детей / М.Ю. Яницкая, Н.Д. Ширяев, Л.В. Проклова // Материалы V Российского конгресса «Современные технологии в педиатрии и детской хирургии». – Москва, 2006.
34. Применение миниинвазивных технологий под ультразвуковым контролем в детской хирургической практике / Л.В. Проклова, М.Ю. Яницкая, К.Ю. Воробьёв [и др.] // Материалы съезда «Современные технологии в педиатрии и детской хирургии». – Москва, 2006. – С. 48-49.
35. US-guided interventions in pediatric surgery: experience in 136 patients / L. Proclova, M. Yanitskaya, K. Vorobiov [et al.] // Journal of Laparoendoscopic @ Advanced surgical Techniques. – 2007. – Vol. 17 (4). – P. 523-539.
36. Малоинвазивные операции и манипуляции в хирургии детского возраста под контролем ультразвука / М.Ю. Яницкая, Л.В. Проклова, А.В. Юницына [и др.] // Сборник публикаций к юбилею АОДКБ. – Архангельск, 2007. – С. 296-300.
37. Тюсова, Н.Н. Первый опыт рентгенологической дефекографии при обследовании детей с нарушениями акта дефекации / Н.Н. Тюсова, Н.Н. Голованова, М.Ю. Яницкая // Сборник публикаций к юбилею АОДКБ. – Архангельск, 2007. – С. 286-291.
38. Яницкая, М.Ю. Опыт дезинвагинации кишечника у детей под ультразвуковым контролем методом гидроэхоколонографии / М.Ю. Яницкая, Я.С. Голованов // Медицинский вестник Северного Кавказа №1. – 2009. – С. 59.
39. Яницкая, М.Ю. Возможности эхографии в диагностике непроходимости кишечника у новорождённых / М.Ю. Яницкая // Вестник РГМУ – 2010. – №3. - С. 53.
40. Анализ лечения новорождённых с врождённой кишечной непроходимостью в условиях отдаленного северного региона России / М.Ю. Яницкая, М.Г. Малышев, Я.С. Голованов [и др.] // Вестник РГМУ – 2010. – №3. - С. 52-53.
41. Воробьёва, А.Н. Диагностика гипертрофического пилорического стеноза у детей / А.Н. Воробьёва, М.Ю. Яницкая // Вестник РГМУ – 2010. – №3. - С. 73.
42. Яницкая, М.Ю. Гидроэхоколонография или ирригография? / М.Ю. Яницкая // Материалы X Российского конгресса «Современные технологии в педиатрии и детской хирургии». – Москва, 2011. – С. 441-442.

43. Роль гидроэхоколонографии в расправлении инвагинации кишечника у детей / М.Ю. Яницкая, Л.В. Проклова, А.В. Юницына [и др.] // *Материалы X Российского конгресса «Современные технологии в педиатрии и детской хирургии»*. – Москва, 2011. – С. 442.
44. Чрескожная пункционная нефростомия под контролем ультразвука у детей / М.Ю. Яницкая, Л.В. Проклова, Т.И. Кыркалова и др. // *Саратовский научно-медицинский журнал*. 2007. № 2. С.81-82.
45. Шестакова, Е.В. Факторы, определяющие результаты лечения аноректальных мальформаций у детей / Е.В. Шестакова, М.Ю. Яницкая, И.А. Турабов // *Бюллетень СГМУ*. - 2014. - № 2. - С. 50-51.
46. Яницкая, М.Ю. Оптимизация лечения инвагинации кишечника у детей / М.Ю. Яницкая // *Актуальные вопросы детской хирургии. Сборник тезисов научно-практической конференции Северо-западного федерального округа с международным участием, посвященной 50-летию детской хирургии республики Коми*. 2017. С. 64-65.
47. Яницкая, М.Ю. Хирургическая помощь детям в Архангельской области // *Стратегия развития хирургической помощи в Архангельской области. Сборник статей*. - 2016. - С. 41-49.

Алгоритмы

48. Яницкая, М.Ю. Алгоритмы лечения новорожденных с наиболее распространенными врожденными пороками развития и экстренными хирургическими состояниями периода новорожденности. Методические рекомендации для хирургов, детских хирургов, педиатров, анестезиологов-реаниматологов, государственных медицинских организаций Архангельской области: Приказ МЗ Архангельской области № 01-01-14/т4226 / М.Ю. Яницкая. – Архангельск, 2017. – 28 с.

Монографии и учебные пособия, перевод и редакция:

49. Лапароскопия у детей / Ф. Шир. Научная редакция и подготовка текста на русском языке М.Ю. Яницкая, научные консультанты: И.В. Поддубный, В.П. Быков. - Архангельск: Издат. Центр СГМУ, 2008. – 147с.
50. Гнойная хирургия детского возраста: Учебно-методическое пособие для студентов/ И.А. Турабов, М.П. Разин, Н.В. Марков, М.Ю. Яницкая. Изд-во Северного государственного медицинского университета, 2016. - 116с.
51. Детская хирургия: основы детской урологии: Учебно-методическое пособие для студентов / И.А. Турабов, Н.В. Марков, И.М. Каганцов, М.Ю. Яницкая. Изд-во Северного государственного медицинского университета, 2017. - 122с.
52. Детская хирургия: гнойная хирургия: Учебно-методическое пособие для студентов/ И.А. Турабов, М.П. Разин, Н.В. Марков, М.Ю. Яницкая. Изд-во Северного государственного медицинского университета, 2016. - 124с.
53. Яницкая, М.Ю. Неотложная хирургия новорожденных: Учебно-методическое пособие для студентов / М.Ю. Яницкая, И.А. Турабов, Н.В. Марков. Изд-во Северного государственного медицинского университета, 2017. - 138с.
54. Некротический энтероколит: практические аспекты: Учебно-методическое пособие для врачей / М.Ю. Яницкая, Г.Н. Чумакова, А.А. Усынина [и др.]. Изд-во Северного государственного медицинского университета, 2018. - 112с.

Список сокращений:

БГ - болезнь Гиршпрунга

ВБА – верхняя брыжеечная артерия, ВБВ – верхняя брыжеечная вена

ВНК - врожденная непроходимость кишечника

ГЭК - гидроэхоколонография

ГЭР – гастроэзофагеальный рефлюкс

ИК – инвагинация кишечника

ИЦК – илеоцекальный клапан

КП – клинические проявления

ЛУ – лимфатический узел, лимфатические узлы

МРТ – магнитно-резонансная томография

НИЦК – недостаточность илеоцекального клапана

НКК – низкое кишечное кровотечение

НЭК – некротический энтероколит

ОГЛ – острый гнойный лимфаденит

ПИС – пневмоирригоскопия

УЗ – ультразвук, ультразвуковой

УЗИ – ультразвуковое исследование

ФМ – функциональный мегаколон

ХЗ – хронические запоры, хронический запор

ЦДК – цветное доплеровское картирование

ЭНМТ - экстремально низкая масса тела

12ПК - двенадцатиперстная кишка